

ΠΑΡΟΔΙΚΗ ΟΣΤΕΟΠΟΡΩΣΗ ΙΣΧΙΟΥ

Αιτιοπαθογενετική, κλινική και απεικονιστική προσέγγιση

Δ. Πατούλιας, Μ. Τσαγκατάκης, Ν. Μαΐσση, Δ. Γουλές

Επιστημονική ομάδα ΕΕΛΙΑ

Περίληψη

Η παροδική οστεοπόρωση του ισχίου (ΠΟΙ) είναι μια σχετικά σπάνια πάθηση οφειλόμενη σε οίδημα του μυελού των οστών, το οποίο απεικονίζεται στην MRI και εκδηλώνεται με αιφνίδιο πόνο ή ασυμπτωματικά. Είναι μια σχετικά καλοήθης ασθένεια και συνήθως έχει αυτοπεριοριζόμενη πορεία. Παραμένει ένα ελάχιστα κατανοητό θέμα, το οποίο συχνά υποτιμάται ή υπερτιμάται κλινικά και πολλές φορές υποδιαγιγνώσκεται. Χρειάζεται προσοχή στην διαφορική διάγνωση και στον τρόπο αντιμετώπισης. Η διεθνής βιβλιογραφία για το θέμα αυτό είναι φτωχή και δεν υφίστανται ακόμη κατευθυντήριες οδηγίες ή αλγόριθμοι. Στην παρούσα εργασία ανασκοπείται για πρώτη φορά στην χώρα μας η τρέχουσα βιβλιογραφία της ΠΟΙ και περιγράφεται όσο γίνεται περιεκτικά ο ορισμός, τα κλινικά και νοσολογικά δεδομένα, η αιτιοπαθογενετική, τα απεικονιστικά ευρήματα και η διαφορική διάγνωση της, παρέχοντας στον κλινικό ιατρό ταξινομημένες τις απαραίτητες και αναγκαίες γνώσεις της σύγχρονης βιβλιογραφίας.

Εισαγωγή

Το οίδημα του μυελού των οστών, γνωστό και ως Οστικό Οίδημα (ΟΣΟ) μπορεί να αποτελεί πρωτοπαθή βλάβη αγνώστου ή αβέβαιης αιτιολογίας (Πρωτοπαθές Οστικό Οίδημα) ή να είναι δευτερογενές σύνδρομο συσχετιζόμενο με τραυματικές, φλεγμονώδεις, εκφυλιστικές, λοιμώδεις, αυτοάνοσες, κακοήθεις και άλλες καταστάσεις. Μπορεί επίσης να αντιπροσωπεύει αρχόμενο στάδιο οστεονέκρωσης με τελική κατάληξη την κατάρρευση της άρθρωσης ιδίως σε νέα άτομα, κάτι σχετικά απρόβλεπτο [\[1-3\]](#).

Το οστικό οίδημα αναγνωρίζεται στην MRI ως εστιακό ή διάχυτο μη φυσιολογικό ομοιογενές σήμα στον μυελό με ασαφή όρια, χαμηλής έντασης στις T1 ακολουθίες και υψηλής στις T2. Δυνητικά παρουσιάζει μικροδοκιδωτά κατάγματα, αιμορραγία και οίδημα του μυελού χωρίς διάσπαση του παρακείμενου φλοιού ή του υπερκείμενου αρθρικού χόνδρου. Αυτές οι αλλοιώσεις αναδεικνύονται μόνο στην MRI και όχι στις συμβατικές ακτινογραφίες ή την Υπολογιστική Τομογραφία (CT) [\[4\]](#).

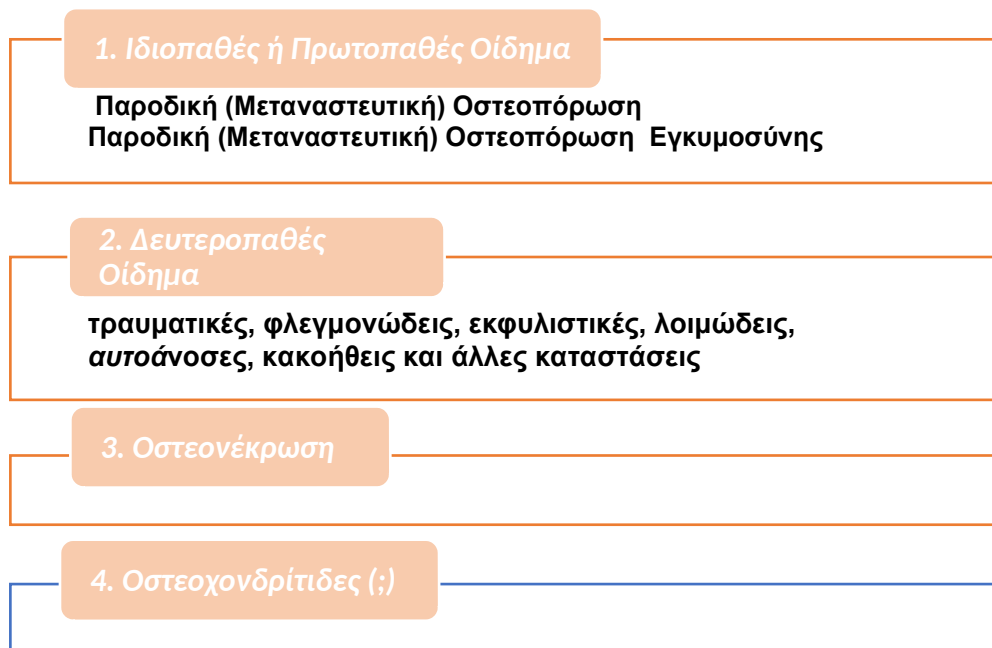
Το οστικό οίδημα προκαλείται από βλάβη του τοιχώματος του μικροαγγειακού δικτύου του μυελού. Η βλάβη αυτή οδηγεί αρχικά σε ισχαιμία που ακολουθείται από αντιδραστική υπεραϊμία και αγγειοδιαστολή. Καταλήγει σε οίδημα που αυξάνει την πίεση εντός του

οστικού μυελού, προκαλώντας πόνο και καθιστώντας αναγκαία την θεραπευτική αποσυμπίεση [5].

Στις βιοψίες μυελού διαπιστώνεται αύξηση στους δείκτες οστικού μεταβολισμού, όπως η ειδική αλκαλική φωσφατάση, οστεοκαλσίνη, N-τερματικό προπεπτίδιο προκολλαγόνου I και C-τελικό τελοπεπτίδιο. Ακόμα διαπιστώθηκε αυξημένη έκφραση παραγόντων αγγειογένεσης (VEGF, CYR61 και CTGF) που διαδραματίζουν ρόλο στις διαδικασίες, καθώς είναι μεσολαβητές φλεγμονής (κυτταροκίνες) [5, 6].

Λόγω της έλλειψης ομοφωνίας όσον αφορά την ταξινόμηση και την ονοματολογία πρόσφατα η ομάδα μας πρότεινε μια εύκολη κατάταξη του Οστικού Οιδήματος (ΟΣΟ) ή Σύνδρομο Οστικού Οιδήματος (ΣΟΟ) για την καλύτερη μεταξύ μας επικοινωνία και συνεννόηση, η οποία αναφέρεται σε υπό δημοσίευση άρθρο μας (βλ. Πίνακα 1).

Πίνακας 1: ΚΑΤΑΤΑΞΗ ΣΥΝΔΡΟΜΩΝ ΟΣΤΙΚΟΥ ΟΙΔΗΜΑΤΟΣ



Στην παρούσα εργασία, παρουσιάζεται μια επισκόπηση των τρεχουσών γνώσεων σχετικά με τη κλινική εικόνα και τα απεικονιστικά ευρήματα της παροδικής οστεοπόρωσης του ισχίου.

Ιστορία

Η παροδική οστεοπόρωση του ισχίου (ΠΟΙ) περιγράφηκε για πρώτη φορά ως κλινικό σύνδρομο από τους Nordin και Roper το 1955 [7].

Το 1959 οι Curtiss και Kincaid ανέφεραν τρεις περιπτώσεις μονόπλευρης ή αμφοτερόπλευρου πόνου του ισχίου κατά το τρίτο τρίμηνο της κύησης με πλήρη αποκατάσταση στο φυσιολογικό μετά τη γέννα [8]. Το 1988, ο Wilson περιέγραψε την ΠΟΙ με τον όρο «Σύνδρομο παροδικού μυελικού οιδήματος» με τυπικά ευρήματα στην MRI [9]. Ο Solomon το 1993 εισήγαγε τις έννοιες του οιδήματος του μυελού των οστών με ή χωρίς

οστεονέκρωση, εξηγώντας πώς η πρώτη συνδέεται με την κατάρρευση των οστών και απαιτεί χειρουργική επέμβαση, ενώ η δεύτερη είναι παροδική και αυτοπεριοριζόμενη [\[10\]](#).

Έχει περιγραφεί με διαφορετικά ονόματα στο πέρασμα των χρόνων, αλλά παραμένει ελάχιστα κατανοητή και συχνά υποτιμάται κλινικά.

Παρόλο που το ενδιαφέρον για τις διαταραχές του οστικού οιδήματος έχει αυξηθεί κατά την τελευταία δεκαετία, η βιβλιογραφία είναι φτωχή και συνίσταται σε μελέτες μικρών ομάδων ασθενών.

Ορισμός

Η Παροδική Οστεοπόρωση του Ισχίου (ΠΟΙ) είναι μια σχετικά σπάνια πάθηση οφειλόμενη σε οστικό οίδημα, το οποίο αποτυπώνεται στην MRI και εκδηλώνεται με αιφνίδιο ή ήπιας έντασης προοδευτικά επιδεινούμενο πόνο ή διαλάβει ασυμπτωματικά. Είναι μια σχετικά καλοήθης ασθένεια και συνήθως έχει αυτοπεριοριζόμενη πορεία. Παραμένει ένα ελάχιστα κατανοητό θέμα με φτωχή βιβλιογραφία, το οποίο συχνά υποτιμάται ή υπερτιμάται κλινικά και συχνά υποδιαγιγνώσκεται. Χρειάζεται προσοχή στην διαφορική διάγνωση και σχετική πείρα στον τρόπο αντιμετώπισης, δεδομένου ότι δεν υφίστανται ακόμη κατευθυντήριες οδηγίες ή αλγόριθμοι.

Αιτιοπαθογένεια

Η παροδική οστεοπόρωση του ισχίου έχει άγνωστη ή αμφιλεγόμενη αιτιοπαθογένεια και πολυπαραγοντική αιτιολογία. Στις περισσότερες περιπτώσεις δεν ανιχνεύονται συμβάντα πρόκλησης άμεσα σχετιζόμενα με την νόσο. Θεωρητικά οποιαδήποτε προσβολή, όπως προηγούμενο τραύμα (συμπεριλαμβανομένου κατάγματος, εμβιομηχανικών διαταραχών), οστεοαρθρίτιδα, φλεγμονώδη και αυτόνομα νοσήματα (αρθροπάθειες, ενθεσοπάθειες, ουρική αρθρίτιδα), αγγειακή βλάβη (άσηπτη νέκρωση, αλγοδυστροφία), λοιμώδεις νόσημα (ιογενές, διαβητικό πόδι, οστεομυελίτιδα), ιατρογενής βλάβη (προηγούμενη χειρουργική επέμβαση ή ακτινοθεραπεία) ή νεοπλασμάτα. Ιδιαίτερα ενοχοποιούνται η κορτιζόνη, το κάπνισμα, ο αλκοολισμός, ο υποθυρεοειδισμός, η μειωμένη τεστοστερόνη, τα χαμηλά επίπεδα βιταμίνης D, η ατελής οστεογένεση, η κύηση ή η γαλουχία [\[11-15\]](#).

Η αιτιολογία δεν έχει προσδιοριστεί με σαφήνεια μέχρι στιγμής αλλά μια από τις πιο υποστηριζόμενες θεωρίες πρότείνει τη δυσλειτουργία της φλεβικής απορροής της μηριαίας κεφαλής ως αιτία της παροδικής οστεοπόρωσης του ισχίου. Αυτό υποστηρίχθηκε από μελέτες αγγειογραφικής, σπινθηρογραφικής και μαγνητικής απεικόνισης που ισχυρίζονται ότι η αυξημένη αιμάτωση της πληγείσας περιοχής είναι πιθανή αιτία ισχαιμικών επεισοδίων.

Οι βιοψίες οστών με οίδημα του μυελού διαπιστώθηκαν αγγειογένεση και κατακερματισμός των λιποκυττάρων, ίνωση, αύξηση έκφρασης αγγειογενετικών παραγόντων και δεικτών οστικού μεταβολισμού. Δεν εμφανίζονται στοιχεία οστεοκλαστικής υπερενεργοποίησης, αλλά μείωση της περιεκτικότητας σε υδροξυαπατίτη, που καλύπτει τις δοκίδες, στα οστεοειδή [\[16-19\]](#).

Κλινική Εικόνα: Νοσολογικές Οντότητες

Η ΠΟΙ συνήθως εκφράζεται με δύο κλινικές εκδηλώσεις - νοσολογικές οντότητες, οι οποίες περιγράφονται παρακάτω: ή πρώτη (ιδιοπαθής) ΠΟΙ προσβάλλει συνήθως μεσήλικες άνδρες της 4ης και 5ης δεκαετίας της ζωής και η δεύτερη εμφανίζεται σε νέες γυναίκες στο τελευταίο τρίμηνο της εγκυμοσύνης [20, 21].

1.Ιδιοπαθής Παροδική Οστεοπόρωση Ισχίου

Είναι μια ιδιοπαθής νόσος (πρωτοπαθές οστικό οίδημα). Λέγεται και ιδιοπαθής παροδική οστεοπόρωση του ισχίου γιατί προσβάλλεται συχνότερα το ισχίο. Εμφανίζεται σε νέους και μέσης ηλικίας άνδρες (30-68 ετών). Πρόκειται για πάθηση κατά την οποία μειώνεται η οστική πυκνότητα τοπικά. Στη φάση αυτή το οστό αδυνατίζει μηχανικά, γίνεται πιο εύθραυστο και αυξάνεται η πιθανότητα κατάγματος. Εμφανίζεται με μεγαλύτερη συχνότητα στην άρθρωση του ισχίου, μπορεί όμως να παρουσιαστεί και σε άλλες αρθρώσεις όπως το γόνατο, την ποδοκνημική ή τις αρθρώσεις του άκρου ποδός. Δύναται να προσβάλει και τα δύο ισχία ταυτόχρονα ή ετερόχρονα. Είναι επίσης συχνή σε εγκυμονούσες γυναίκες και αποτελεί ιδιαίτερη υποκατηγορία του πρωτοπαθούς οιδήματος, η οποία περιγράφεται αμέσως παρακάτω [20, 21].

Τα **αίτια** της ΠΟΙ παραμένουν άγνωστα. Διάφορες θεωρίες έχουν κατά διαστήματα αναπτυχθεί, χωρίς όμως καμία να έχει αποδεικτική αξία. Ενοχοποιούνται χωρίς σαφείς αποδείξεις οι διαταραχές σε μικρά αιμοφόρα αγγεία γύρω από την κεφαλή του μηριαίου, τα ορμονικά και τα μηχανικά αίτια που επιδρούν στο οστό [6].

Η **κλινική συμπτωματολογία** της πάθησης περιλαμβάνει: Ξαφνική εμφάνιση πόνου, χωρίς ιστορικό τραυματισμού, στη βουβωνική περιοχή, στην έσω και πρόσθια επιφάνεια του μηρού με αντανάκλαση οπισθοπλάγια, και χωλότητα κατά τη βάδιση. Ο πόνος αυξάνει με τη φόρτιση και μειώνεται με την ανάπαυση. Ελαφρύς και επώδυνος περιορισμός του εύρους κίνησης είναι συχνός. Συνήθως ο πόνος επιδεινώνεται με την πάροδο του χρόνου και με δυνητική επιδείνωση στον ύπνο ή την ηρεμία. Συχνά προκαλεί περιορισμό της καθημερινής δραστηριότητας του ασθενούς. Η ακτινογραφία είναι φυσιολογική και η MRI αποκαλύπτει τα τυπικά διαγνωστικά ευρήματα της νόσου. Το νόσημα είναι κατά κανόνα αυτοϊάσιμο αλλά είναι απρόβλεπτη η εξέλιξη του σε οστεονέκρωση [1, 22]

Παροδική Οστεοπόρωση της Εγκυμοσύνης (ΠΟΕ)

Η παροδική οστεοπόρωση σχετιζόμενη με την εγκυμοσύνη και τη γαλουχία συνήθως εκδηλώνεται κατά την πρώτη κύηση. Είναι παροδική και δεν επανεμφανίζεται στις επόμενες εγκυμοσύνες. Εκδηλώνεται συνήθως στο τελευταίο τρίμηνο της κύησης ή αμέσως μετά τον τοκετό κατά την άμεση περίοδο της λοχείας [23]. Περιγράφηκε για πρώτη φορά ως κλινικό σύνδρομο από τους Nordin και Rorer το 1955 [7]. Πρόκειται για μια σχετικά σπάνια νοσολογική οντότητα. Η επίπτωση της εκτιμάται στις 0.4 περιπτώσεις ανά

100.000 γυναίκες, χωρίς να λαμβάνεται υπόψη ο μεγάλος αριθμός των αδιάγνωστων περιπτώσεων [24].

Ο αιτιοπαθογενετικός μηχανισμός παραμένει άγνωστος. Παρόλα αυτά ενοχοποιούνται ως προδιαθεσικοί παράγοντες η κληρονομικότητα, η αύξηση του σωματικού βάρους και του ποσοστού λίπους της εγκυμονούσας, η ανεπαρκής πρόσληψη ασβεστίου, το κάπνισμα και η φυσική αδράνεια των εγκύων καθώς και η συμπίεση νεύρων και των μεγάλων αγγείων.

Η διάγνωση της ΠΟΕ παρουσιάζει δυσκολίες οι οποίες απορρέουν από τη νεαρή ηλικία των ασθενών, την επικάλυψη της ήπιας συμπτωματολογίας της νόσου από τους φυσιολογικούς πόνους της κύησης, την κατάθλιψη της λοχείας και τα ενδεχόμενα σπονδυλικά κατάγματα της εγκυμοσύνης [25, 26].

Το χαρακτηριστικό κλινικό γνώρισμα είναι ο πόνος στο ισχίο και την έσω επιφάνεια του μηρού με επίταση στη βάδιση και την ορθοστασία. Σε περίπτωση σπονδυλικών καταγμάτων (σπονδυλική μορφή της νόσου), ο πόνος εντοπίζεται στη χαμηλότερη θωρακική ή/ και οσφυϊκή περιοχή [27].

Προβλήματα υπάρχουν και στη μέτρηση της οστικής μάζας. Η έκθεση του εμβρύου στην ακτινοβολία του μηχανήματος αποτελεί αντένδειξη για την μέτρηση. Το σωματικό βάρος, όσο και η σύσταση των μαλακών μορίων δυσχεραίνουν την αξιολόγησή της οστικής πυκνότητας στις έγκυες γυναίκες παρά την εφαρμογή σύγχρονων τεχνικών [25, 28].

Διαγνωστική μέθοδος εκλογής είναι η μαγνητική τομογραφία. Χαρακτηριστικά ευρήματα είναι η χαμηλή ένταση του σήματος στην T1 ακολουθία, η υψηλή ένταση του σήματος στην T2 ακολουθία. Σε περίπτωση κατάγματος απεικονίζεται στην περιοχή του οίδηματος λεπτή γραμμή χαμηλού σήματος και στην περιβάλλουσα περιοχή χαμηλό σήμα στην T1 και υψηλό σήμα στην T2 ακολουθία (οίδημα) [15].

Απεικονιστικά Ευρήματα

Διάφορες απεικονιστικές μέθοδοι χρησιμοποιούνται όπως οι απλές ακτινογραφίες, η αξονική τομογραφία, το υπερηχογράφημα, το σπινθηρογράφημα, και η μαγνητική τομογραφία (MRI). Στην MRI το οστικό οίδημα ανιχνεύεται με υψηλή ευαισθησία, ακόμη και 48 ώρες από την έναρξη των συμπτωμάτων [29, 30], σε αντίθεση με την άσηπτη νέκρωση, στην οποία το οστικό οίδημα εμφανίζεται συνήθως σε επόμενα στάδια της νόσου. Το οίδημα εντοπίζεται στη μηριαία κεφαλή και τον αυχένα και μερικές φορές μπορεί να επεκτείνεται έως τη διατροχαντήρια ζώνη. Η MRI μπορεί επίσης να ανιχνεύσει, πιθανά υποχονδριακά κατάγματα. Η απουσία υποχονδριακών εστιακών αλλοιώσεων, είναι πολύ σημαντική για τη διάγνωση της παροδικής οστεοπόρωσης.

Είναι η μοναδική μέθοδος που χρησιμοποιεί την παρουσία πρωτονίων ώστε να δημιουργήσει εικόνες. Τα πρωτόνια αυτά ευρίσκονται συνήθως σε μόρια νερού και η παρουσία παθολογικού σήματος στην μαγνητική τομογραφία στο οστικό οίδημα οφείλεται στην συγκέντρωση πρωτονίων/νερού στον οστικό μυελό [31].

Το φυσιολογικό μαγνητικό σήμα του οστικού μυελού είναι παρόμοιο με αυτό του υποδόριου λίπους, υψηλό στις ακολουθίες T1 προσανατολισμού και χαμηλής έντασης στις ακολουθίες T2 προσανατολισμού με καταστολή του λίπους [32, 33].

Αντίθετα, στο οστικό οίδημα λόγω της αυξημένης περιεκτικότητας νερού στον οστικό μυελό, απεικονίζεται με χαμηλής ή ενδιάμεσης έντασης μαγνητικό σήμα στις ακολουθίες T1 προσανατολισμού (υψηλότερο των μυών ή των μεσοσπονδυλίων δίσκων) και με υψηλό μαγνητικό σήμα στις ακολουθίες T2 προσανατολισμού περιλαμβανομένης της ακολουθίας STIR [22].

Στις ακολουθίες μετά την ενδοφλέβια χορήγηση σκιαγραφικού το οστικό οίδημα παρουσιάζει ενίσχυση σήματος (αυξημένη πρόσληψη) σε αντίθεση με τον φυσιολογικό οστικό μυελό, ο οποίος δεν προσλαμβάνει. Άλλα χαρακτηριστικά του οστικού οιδήματος είναι η σχετική ομοιογένεια του παθολογικού σήματος και τα ασαφή του όρια στην μετάπτωση του στον φυσιολογικό οστικό μυελό [15, 22].

Η μαγνητική τομογραφία μπορεί ακόμη να αναδείξει μια ακανόνιστη ζώνη - γραμμή χαμηλού μαγνητικού σήματος σε όλες τις ακολουθίες που δυνητικά σχετίζεται με κάταγμα κοπώσεως. Είναι αμφιλεγόμενο το κατά πόσον το οστικό οίδημα οφείλεται στο κάταγμα κοπώσεως ή το κάταγμα είναι συνέπεια του οστικού οιδήματος [32].

Στην οστεονέκρωση της μηριαίας κεφαλής, οι T1 ακολουθίες δείχνουν συνήθως μια ζώνη βλάβης με χαμηλής έντασης σήμα στην πρόσθια και άνω περιοχή της μηριαίας κεφαλής, ενώ ένα «διπλής γραμμής σήμα» μπορεί να φανεί στις T2 ακολουθίες στις οποίες απεικονίζεται ένα υψηλής έντασης σήμα αυτόματης επιδιόρθωσης δίπλα σε νεκρωτικό υποχόνδριο οστό [33].

Όταν η MRI είναι μη διαγνωστική, μπορούν να χρησιμοποιηθούν και άλλες απεικονιστικές μέθοδοι, όπως η απλή ακτινογραφία, η αξονική τομογραφία και το σπινθηρογράφημα. Οι απλές ακτινογραφίες μπορούν να συμπληρώσουν την μαγνητική τομογραφία και μπορούν να βοηθήσουν ώστε να αποκλειστούν άλλες παθολογικές καταστάσεις που προκαλούν οστικό οίδημα [32, 34].

Τοπική ελαττωμένη οστική πυκνότητα (τοπική οστεοπόρωση) στις απλές ακτινογραφίες αποτελεί καθυστερημένο σημείο των συνδρόμων οστικού οιδήματος και μπορεί να παραμένει ένα χρονικό διάστημα και μετά την ύφεση των συμπτωμάτων. Η αξονική τομογραφία δεν μπορεί να αναδείξει το οστικό οίδημα αλλά μπορεί να είναι χρήσιμη ώστε να αποκλειστούν οστικές βλάβες που συνοδεύονται από οστικό οίδημα, όπως το οστεοειδές οστέωμα [28, 35].

Το σπινθηρογράφημα έχει περιορισμένο ρόλο εάν υπάρχει διαθεσιμότητα μαγνητικής τομογραφίας. Έχει όμως το πλεονέκτημα ότι μπορεί να αξιολογήσει τόσο την πάσχουσα περιοχή όσο και τον υπόλοιπο σκελετό σε ορισμένους ασθενείς για να αποκλειστεί ένα μεταστατικό νεόπλασμα [36].

Διαφορική Διάγνωση

Η διαφορική διάγνωση περιλαμβάνει την οστεονέκρωση, τα νεοπλάσματα, τις αρθρίτιδες και τις λοιμώξεις.

Η άσηπτη νέκρωση είναι η πρώτη νόσος που πρέπει να αποκλεισθεί, καθώς έχει παρόμοια κλινική έναρξη και μπορεί να είναι ακτινολογικά παρόμοια. Η μαγνητική τομογραφία μπορεί να τις διακρίνει: Οι εικόνες άσηπτης νέκρωσης δείχνουν μία υποχονδριακή

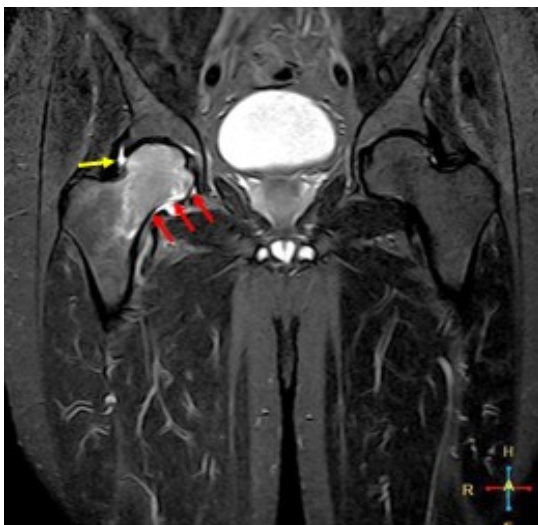αλλοίωση (ημισελινοειδούς μορφολογίας), η οποία περιβάλλεται από μία οφιοειδή γραμμή χαμηλής έντασης σήματος σε T1 ακολουθία, το σημείο διπλής γραμμής (μια εξωτερική ζώνη χαμηλού σήματος που παριστά σκλήρυνση και μια εσωτερική ζώνη υψηλού σήματος που αντιστοιχεί σε κοκκιωματώδη ιστό) με περιφερικό οίδημα σε T2 ακολουθίες και μπορεί να συνοδεύεται από παραμόρφωση της μηριαίας κεφαλής. Μετά τη χορήγηση σκιαγραφικού, οι παθολογικές εστίες, ενδέχεται να εμφανίζουν ελλείμματα πλήρωσης, αλλαγή σήματος σε υποχονδριακές περιοχές και εστιακή παραμόρφωση.

Η απουσία υποχονδριακών εστιακών αλλοιώσεων, η καθυστερημένη ενίσχυση του παθολογικού οστικού μυελού, μετά την ενδοφλέβια χορήγηση σκιαγραφικού και η ανάδειξη μιας υποχονδριακής ζώνης φυσιολογικού οστικού μυελού, χωρίς οστικό οίδημα, είναι ευρήματα της MRI, τα οποία συνδυάζονται με παροδική οστεοπόρωση.

Η μαγνητική τομογραφία ανιχνεύει επίσης κατάγματα καταπόνησης, τόσο στην άσηπτη νέκρωση όσο και στη παροδική οστεοπόρωση του ισχίου, ως έλλειμμα πλήρωσης και μια γραμμή κατάγματος στην πρώτη και μια ακανόνιστη γραμμή χαμηλού σήματος στη δεύτερη [21].

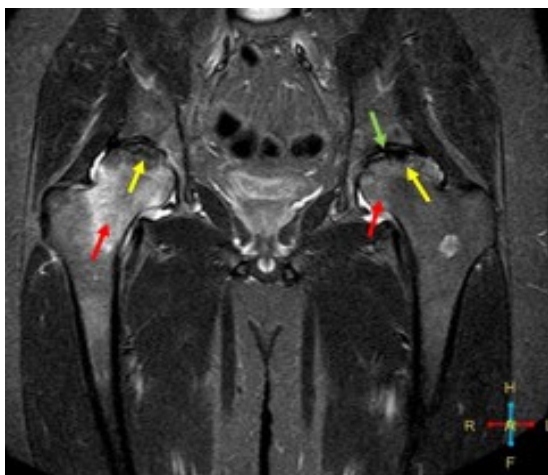
Λοιμώξεις και όγκοι ή ογκόμορφες αλλοιώσεις και οι ρευματικές αρθρίτιδες, μπορεί να αποκλειστούν τόσο από κλινικά όσο και από απεικονιστικά ευρήματα. Η παροδική οστεοπόρωση θα μπορούσε να μιμηθεί τα εγchonδρώματα στις ακτινογραφίες, ως περιοχή ακτινοδιαυγαστικότητας, αλλά στερείται κεντρικών αποτιτανώσεων [38].

Παροδική οστεοπόρωση ισχίου (T2 STIR ακολουθία σε στεφανιαίο επίπεδο)“ Εκτεταμένη διαταραχή της έντασης του μαγνητικού σήματος της κεφαλής και του αυχένα του δεξιού μηριαίου, με αύξηση της έντασης του σήματος σε T2 STIR ακολουθία, η οποία αντιστοιχεί στο οστικό οίδημα (κόκκινα βέλη). Το περίγραμμα της κεφαλής του μηριαίου διατηρείται φυσιολογικό. Μικρή ποσότητα συλλογής υγρού στην άρθρωση (κίτρινο βέλος).



Άσηπτη νέκρωση (T2 STIR ακολουθία σε στεφ. επίπεδο): Grade III άσηπτη νέκρωση της κεφαλής του δεξιού μηριαίου: Παθολογική εστία στην υποχονδριακή επιφάνεια του οστού, η οποία περιβάλλεται από διπλή γραμμοειδή άλω (κίτρινο βέλος) και εκτεταμένο οστικό οίδημα (κόκκινο βέλος).

Grade IV άσηπτη νέκρωση της κεφαλής του αριστερού μηριαίου. Παθολογική εστία στην υποχονδριακή επιφάνεια του οστού, η οποία περιβάλλεται από διπλή γραμμοειδή άλω (κίτρινο βέλος) και ηπιότερο οστικό οίδημα (κόκκινο βέλος). Παραμόρφωση της αρθρικής επιφάνειας του οστού (πράσινο βέλος).



Συμπεράσματα

Η παροδική οστεοπόρωση ισχίου είναι σπάνια νόσος, αγνώστου αιτιολογίας με πολλούς αιτιοπαθογενετικούς παράγοντες κινδύνου. Κλινικά, θεωρούμε ότι εμφανίζεται ως δύο νοσολογικές οντότητες, την ιδιοπαθή (πιο συχνή) και αυτή της εγκυμοσύνης. Συνήθως αποτελεί καλοήγη, αυτοπεριοριζόμενη και αυτοϊώμενη νόσο. Τα απεικονιστικά ευρήματα διαδραματίζουν καθοριστικό ρόλο στη διάγνωση, αλλά και την διαφοροδιάγνωση, καθώς υπάρχει το ενδεχόμενο κατάληξης σε οστεονέκρωση. Η παρούσα ανασκόπηση συνιστά ένα χρηστικό εργαλείο για τους γιατρούς του μυοσκελετικού συστήματος.

Βιβλιογραφία

1. McQueen FM, Ostendorf B. What is MRI bone oedema in rheumatoid arthritis and why does it matter? [Internet]. *Arthritis Research and Therapy*. 2006;8(6):222. Available from: <http://www.ncbi.nlm.nih.gov/pubmed/17169137>
2. Froberg PK, Braunstein EM, Buckwalter KA. Osteonecrosis, transient osteoporosis, and transient bone marrow edema: Current concepts. *Radiologic Clinics of North America*. 1996;34:273-91.
3. Punwar S, Hall-Craggs M, Haddad FS. Bone bruises: Definition, classification and significance. *British Journal of Hospital Medicine*. MA Healthcare Ltd. 2007;68:148-51.
4. Eriksen EF. Treatment of bone marrow lesions (bone marrow edema). *Bonekey Rep*. 2015;25:4.
5. Thiryayi WA, Thiryayi SA, Freemont AJ. Histopathological perspective on bone marrow oedema, reactive bone change and haemorrhage. *Eur J Radiol* [Internet]. 2008;67(1):62-7. Available from: <http://www.ncbi.nlm.nih.gov/pubmed/18337044>
6. Starr AM, Wessely MA, Albastaki U, Pierre-Jerome C, Kettner NW. Bone marrow edema: Pathophysiology, differential diagnosis, and imaging. *Acta Radiologica*. Taylor and Francis Ltd 2008;49:771-86.

7. Nordin BE, Roper A. Post-pregnancy osteoporosis; a syndrome? *Lancet*. 1955;268(6861):431-4.
Available from: <http://www.ncbi.nlm.nih.gov/pubmed/13234409>
8. Curtiss PH Jr, Kincaid WE. Transitory demineralization of the hip in pregnancy. A report of three cases. *Am J Orthop*. 1959;41:1327-1333.
9. Wilson AJ, Murphy WA, Hardy DC, et al. Transient osteoporosis: transient bone marrow oedema? *Radiology*. 1988;167:757-760.
10. Solomon L. Bone-marrow oedema syndrome. *J Bone Joint Surg*. 1993;75:175-176.
11. Patel S. Primary bone marrow oedema syndromes. *Rheumatology (Oxford)*. 2014;53:785-792.
12. Rocchietti March M, Tovaglia V, Meo A, et al. Transient osteoporosis of the hip. *Hip Int* 2010;20:297-300.
13. Rader CP. Transient osteoporosis and osteonecrosis of the femoral head. Risk factors, classification and differential diagnosis. *Orthopade*. 2007;36:423-429.
14. Harrington S. Idiopathic TOH. *Phys Sportsmed*. 2000;28:34.
15. Asadipooya K, Graves L, Greene. Transient osteoporosis of the hip: review of the literature. *Osteoporos Int* 2017;28:1805-1816.
16. Geith T, Niethammer T, Milz S, et al. Transient Bone Marrow Edema Syndrome versus Osteonecrosis: Perfusion Patterns at Dynamic Contrast-enhanced MR Imaging with High Temporal Resolution Can Allow Differentiation. *Radiology* 2017;283:2.
17. Koo KH, Ahn IO, Song HR, et al. Increased perfusion of the femoral head in transient bone marrow edema syndrome. *Clin Orthop Relat Res* 2002;402:171-175.
18. Hofmann S, Engel A, Neuhold A, et al. Bone-marrow oedema syndrome and transient osteoporosis of the hip. An MRI-controlled study of treatment by core decompression. *J Bone Joint Surg Br* 1993;75:210-216.
19. Plenk HJ, Hofmann S, Eschberger J, et al. Histomorphology and bone morphometry of the bone marrow edema syndrome of the hip. *Clin Orthop Relat Res* 1997;334:73-84.
20. Guardiano SA, Katz J, Schwartz AM, Brindle K, Curiel R. Fracture complicating the bone marrow edema syndrome. *J Clin Rheumatol*. 2004;10(5):269-74.
Available from: <http://www.ncbi.nlm.nih.gov/pubmed/17043527>
21. Korompilias A V., Karantanas AH, Lykissas MG, Beris AE. Bone marrow edema syndrome. *Skel Radiol*. 2009;38:425-36.
22. Schett G. Bone marrow edema, *Ann N Y Acad Sci*. 2009;1154:35-40.
Available from: <http://www.ncbi.nlm.nih.gov/pubmed/19250229>
23. Kyvernitakis I, Reuter TC, Hellmeyer L, Hars O, Hadji P. Subsequent fracture risk of women with pregnancy and lactation-associated osteoporosis after a median of 6 years of follow-up. *Osteoporos Int*. 2018;29(1):135-42.
Available from: <http://www.ncbi.nlm.nih.gov/pubmed/28965212>

24. Hellmeyer L, Kühnert M, Ziller V, Schmidt S, Hadji P. The use of i. v. bisphosphonate in pregnancy-associated osteoporosis - Case study. *Exp Clin Endocrinol Diabetes*. 2007;115(2):139-42.
Available from: <http://www.ncbi.nlm.nih.gov/pubmed/17318776>
25. Κοκτζίδη Σ, Τσιαμαντά Χ, Θανασάς ΙΚ. Οστεοπόρωση στο Τελευταίο Τρίμηνο της Κύησης. Περιγραφή Περίπτωσης. *Αχαϊκή Ιατρική*. 2019;38:75-81
26. Cano-Marquina A, Tarín JJ, García-Pérez MÁ, Cano A. Transient regional osteoporosis, *Maturitas*. 2014;77:324-9.
Available from: <http://www.ncbi.nlm.nih.gov/pubmed/24582491>
27. Ofluoglu O, Ofluoglu D. A case report: Pregnancy-induced severe osteoporosis with eight vertebral fractures. *Rheumatol Int*. 2008;29(2):197-201.
Available from: <http://www.ncbi.nlm.nih.gov/pubmed/18633621>
28. Sievänen H. A physical model for dual-energy X-ray absorptiometry-derived bone mineral density. *Invest Radiol*. 2000;35(5):325-30.
29. Klontzas ME, Vassalou EE, Zibis AH, Bintoudi AS, Karantanas AH. MR imaging of transient osteoporosis of the hip: An update on 155 hip joints. *Eur J Radiol*. 2015;84(3):431-6.
Available from: <http://www.ncbi.nlm.nih.gov/pubmed/25533717>
30. Kasahara K, Kita N, Kawasaki T, Morisaki S, Yomo H, Murakami T. Bilateral femoral neck fractures resulting from pregnancy-associated osteoporosis showed bone marrow edema on magnetic resonance imaging. *J Obstet Gynaecol Res*. 2017;43(6):1067-70.
Available from: <http://www.ncbi.nlm.nih.gov/pubmed/28422356>
31. Kijowski R, Stanton P, Fine J, De Smet A. Subchondral bone marrow edema in patients with degeneration of the articular cartilage of the knee joint. *Radiology*. 2006;238(3):943-9.
Available from: <http://www.ncbi.nlm.nih.gov/pubmed/16424243>
32. Roemer FW, Guermazi A, Lynch JA, Peterfy CG, Nevitt MC, Webb N, et al. Short tau inversion recovery and proton density-weighted fat suppressed sequences for the evaluation of osteoarthritis of the knee with a 1.0 T dedicated extremity MRI: Development of a time-efficient sequence protocol. *Eur Radiol*. 2005;15(5):978-87.
Available from: <http://www.ncbi.nlm.nih.gov/pubmed/15633060>
33. Arndt WF, Truax AL, Barnett FM, Simmons GE, Brown DC. MR diagnosis of bone contusions of the knee: Comparison of coronal T2-weighted fast spin-echo with fat saturation and fast spin-echo STIR images with conventional STIR images. *Am J Roentgenol*. 1996;166(1):119-24.
Available from: <http://www.ncbi.nlm.nih.gov/pubmed/8571859>
34. Roemer FW, Guermazi A, Javaid MK, Lynch JA, Niu J, Zhang Y, et al. Change in MRI-detected subchondral bone marrow lesions is associated with cartilage loss: The MOST Study. A longitudinal multicentre study of knee osteoarthritis. *Ann Rheum Dis*. 2009;68(9):1461-5.
Available from: <http://www.ncbi.nlm.nih.gov/pubmed/18829615>
35. Martig S, Boisclair J, Konar M, Spreng D, Lang J. MRI characteristics and histology of bone marrow lesions in dogs with experimentally induced osteoarthritis. *Vet Radiol Ultrasound*. 2007;48(2):105-12.
36. Albert HB, Lambert P, Rollason J, et al. Does nuclear tissue infected with bacteria following disc herniations lead to Modic changes in the adjacent vertebrae? *Eur Spine J*. 2013;22(4):690-6.

Available from: <http://www.embase.com/search/results?subaction=viewrecord&from=export&id=L52437108>

37. Hofmann S, Kramer J, Vakil-Adli A, et al. Painful bone marrow edema of the knee: Differential diagnosis and therapeutic concepts. *Orthop Clin North Am* 2004;35:321-333.
38. Mhuircheartaigh J, Lin YC, Wu J. Bone tumor mimickers: A pictorial essay. *Indian J Radiol Imaging* 2014;24:225.