

Ο ρόλος των προηγμένων μεθόδων απεικόνισης μαγνητικού συντονισμού στη διαγνωστική και θεραπευτική προσέγγιση των όγκων του εγκεφάλου

Β. Κ. Κατσαρός^{1,2}, Ν. Παπανικολάου³, Ε. Λιούτα^{2,4}, Γ. Στράντζαλης^{2,4}

ΠΕΡΙΛΗΨΗ

Την τελευταία 15ετία οι προηγμένες τεχνικές απεικόνισης μαγνητικού συντονισμού, οι οποίες έχουν τη δυνατότητα να παράγουν δεδομένα που αντανακλούν απόψεις της φυσιολογίας και της μικροαρχιτεκτονικής δομής των ιστών ενδιαφέροντος, άρχισαν να εφαρμόζονται και να χρησιμοποιούνται ευρέως και όχι μόνο στα ακαδημαϊκά κέντρα για την αξιολόγηση των όγκων του εγκεφάλου στην καθημερινή κλινική πράξη.

Αυτές οι τεχνικές προέρχονται αλλά και πρέπει να ερμηνεύονται σε ένα ενιαίο πλαίσιο με τις συμβατικές τεχνικές απεικόνισης μαγνητικού συντονισμού με βάση τις βασικές αρχές φυσικής του πυρηνικού μαγνητικού συντονισμού – πυκνότητα πρωτονίων, T2, T2*, καθυστερημένη διαπερατότητα (ενίσχυση) – που μπορούν και παράγουν εικόνες σκιαγραφικής αντίθεσης της μορφολογίας και ανατομίας σε μακροσκοπική κλίμακα (ίση ή και μεγαλύτερη των 500μm).

Αυτό το άρθρο θα προσπαθήσει να κάνει μια εισαγωγή της κλινικής εμπειρίας που υπάρχει μέχρι σήμερα και να συμβάλει στη νευρο-ογκολογική εφαρμογή των πιο καθιερωμένων από αυτές τις προηγμένες τεχνικές.

Λέξεις κλειδιά: Όγκοι εγκεφάλου, διαφορική διάγνωση, θεραπευτική αντιμετώπιση και ανταπόκριση, προηγμένες τεχνικές MRI

¹Τμήμα Απεικόνισης Μαγνητικού Συντονισμού, Αντικαρκινικό Ογκολογικό Νοσοκομείο «Άγιος Σάββας»

²Νευροχειρουργική Κλινική, Ιατρική Σχολή, Πανεπιστήμιο Αθηνών, Γενικό Νοσοκομείο Αθηνών «Ο Ευαγγελισμός»

³Ν. Παπανικολάου και ΣΙΑ Ε.Ε., Υποστήριξη προηγμένων κλινικών εφαρμογών απεικόνισης μαγνητικού συντονισμού, ΕΤΕΠ-Κ, Ίδρυμα Τεχνολογίας και Έρευνας

⁴Ελληνικό Κέντρο Νευροχειρουργικών Ερευνών «Π. Κόκκαλης»

ΕΙΣΑΓΩΓΗ

Αν και στην ταχέως διογκούμενη βιβλιογραφία περιγράφονται πάμπολλες προηγμένες τεχνικές που βρίσκονται, τουλάχιστον προς το παρόν, σε ερευνητική διαδικασία, θα προσπαθήσουμε να διαπραγματευτούμε στις επόμενες σελίδες τις ευρύτερα διαθέσιμες και

κλινικά εφαρμολζόμενες τεχνικές, όπως την απεικόνιση διάχυσης (DWI), την απεικόνιση αιματικής διήθησης (perfusion weighted imaging MRI - PMR), την απεικόνιση διαπερατότητας (dynamic contrast-enhanced T1 permeability imaging - T1P), την απεικόνιση τανυστή διάχυσης -δεσμιδογραφία (DTI- tractography) σε συνδυασμό με τη λειτουργική απεικόνιση μαγνητικού συντονισμού (fMRI) ιδιαίτερα στον προεχειρητικό σχεδιασμό, καθώς και τη φασματοσκοπία μαγνητικού συντονισμού (MRS). Ας σημειωθεί ότι η ορολογία που χρησιμοποιείται ποικίλλει τόσο μεταξύ των διαθέσιμων μαγνητικών τομογράφων, όσο και στα λογισμικά επεξεργασίας που διατίθενται.

Παρόλο που η ποιοτική αξιολόγηση και ερμηνεία της συμβατικής απεικόνισης μαγνητικού συντονισμού στους όγκους του εγκεφάλου παραμένει η αμετάβλητη σταθερά, με εξέχοντα τον ρόλο των T2-βαρύτητας εικόνων, των εικόνων με καταστολή του ENY (FLAIR) και των T1-βαρύτητας εικόνων μετά από ενδοφλέβια χορήγηση παραμαγνητικής ουσίας, σε έναν αρκετά μεγάλο αριθμό περιστατικών αυτές οι τεχνικές αποτυγχάνουν τόσο στην παροχή αξιόπιστης και σωστής διαφορικής διάγνωσης του βαθμού κακοήθειας, όσο και στην παρακολούθηση των όγκων¹. Έτσι οι άμεσοι στόχοι της απεικόνισης των όγκων του εγκεφάλου περιλαμβάνουν:

1. Την αρχική διαφορική διάγνωση για να γίνει διάκριση μεταξύ ενός πρωτοεμφανιζόμενου εγκεφαλικού όγκου από μη-νεοπλασματικές οντότητες, όπως η ογκόμορφη πολλαπλή σκλήρυνση και η ισχαιμία, καθώς και η διάκριση από εξωπαρεγχυματικές εξεργασίες και μεταστάσεις.
2. Τον προεχειρητικό θεραπευτικό σχεδιασμό και την παροχή πληροφοριών για τον βαθμό κακοήθειας του όγκου αλλά και την καθοδήγηση της βιοψίας, ή της εξαίρεσης, ή ακόμα και της τοπικής παρηγορικής – αποσυμπιεστικής (ablative) αντιμετώπισης.
3. Την επιλογή της ενδεικνυόμενης θεραπείας (ακτινο-, χημειο-θεραπείας ή συνδυασμό τους) αν δεν αντιμετωπίζεται με χειρουργική εξαίρεση.
4. Την παρακολούθηση μετά από θεραπεία για την καταγραφή της προόδου της νόσου και της ανταπόκρισης στην όποια θεραπεία, περιλαμβανομένης της διάκρισης της υποτροπής του όγκου από την καθυστερημένη μετακινική νέκρωση.

Αυτοί οι στόχοι συσχετίζονται αλλά και διακρίνονται από τον επιστημονικό στόχο των προηγμένων απεικονιστικών τεχνικών που εστιάζει περισσότερο στην καλύτερη κατανόηση της παθοφυσιολογίας των όγκων του εγκεφάλου και στη βελτιωμένη πρόγνωση της ανταπόκρισης στη θεραπεία.

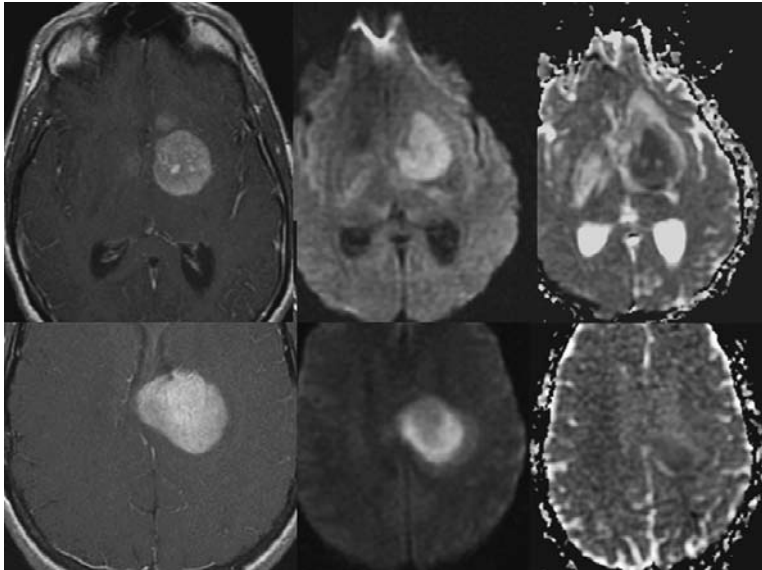
ΚΥΤΤΑΡΟΒΡΙΘΕΙΑ ΟΓΚΩΝ ΕΓΚΕΦΑΛΟΥ: ΑΠΕΙΚΟΝΙΣΗ ΔΙΑΧΥΣΗΣ (DWI)

Η σκιαγράφηση της DWI αντανακλά τις κινήσεις του Brown του ιστικού ύδατος. Εξαιτίας του γεγονότος ότι ο μέσος όρος του μήκους διαδρομής της διάχυσης του ύδατος εντός ενός ορισμένου όγκου ιστού (voxel), χαρακτηριζόμενος από τον «φαινομενικό συντελεστή διάχυσης» [“apparent diffusion coefficient” (ADC)], καθορίζεται από ιστικούς φραγμούς σε μια κλίμακα της τάξης περίπου των 10μm, ο ADC του εγκεφαλικού παρεγχύματος καθορίζεται κυρίως από την κυτταροβρίθεια του παρεγχύματος, που μετράται με το κλάσμα όγκου του ενδοκυττάρου και του εξωκυττάρου^{2,3}.

Απεικόνιση διάχυσης (DWI): Διαφορική Διάγνωση

Η DWI έχει ευαισθησία και ειδικότητα που υπερβαίνει το 90% στη διάκριση της επιδερμοειδούς κύστεως (χαμηλός ADC) από την αραχνοειδή κύστη (υψηλός ADC) και τη διαφοροποίηση του ώριμου αποστήματος (χαμηλός ADC) από έναν νεκρωτικό όγκο (υψηλός ADC). Η παχύρρευση κερατίνη και χοληστερόλη του επιδερμοειδούς και το κολλώδες και κυτταροβριθές πύον του αποστήματος έχουν σαν αποτέλεσμα πολύ χαμηλό ADC, εύρημα το οποίο διαχωρίζει αυτές τις αλλοιώσεις από βλάβες με αυξημένη διαχυτικότητα, όπως ο όγκος με νέκρωση εντός αυτού και βλάβες με φυσιολογική ή η ελαφρά χαμηλότερη του φυσιολογικού διαχυτικότητα, όπως η απομυελινωτική πλάκα⁴⁻⁷.

Χαμηλός ADC σε ένα ενδοπαρεγχυματικό νεόπλασμα θα πρέπει να θέτει την υποψία λεμφώματος ή μετάστασης, ανάλογα με τα ευρήματα της συμβατικής MRI, διότι η υψηλή κυτταροβρίθεια αυτών των όγκων έχει σαν αποτέλεσμα έναν πολύ χαμηλότερο ADC σε σύγκριση με αυτόν του γλοιώματος^{8,9}. Στην περίπτωση που μια εξωπαρεγχυματική εξεργασία εμφανίζει χαμηλό ADC, το μηνιγγίωμα και η μηνιγγική διήθηση θα πρέπει να λαμβάνονται υπόψη στη διαφορική διάγνωση. Ωστόσο, παρόλο που τα περισσότερα γλοιώματα έχουν πολύ υψηλό ADC (συσχετιζόμενο με τη χαμηλή κυτταροβρίθεια τους λόγω νέκρωσης), αναφέρονται περιστατικά αλλά και αρκετές μεγάλες σειρές στη βιβλιογραφία, όπου σε ένα μικρότερο ποσοστό τα γλοιοβλαστώματα (GBM) εμφανίζουν πολύ χαμηλό ADC. Η επακόλουθη σημαντική αλληλοεπικάλυψη των τιμών ADC στους τρεις διαφορετικούς τύπους όγκων ενισχύει την ανάγκη της συμπλήρωσης της DWI με δεδομένα από τις υπόλοιπες προηγμένες και συμβατικές τεχνικές νευροαπεικόνισης, για την ακριβέστερη κλινική ερμηνεία (Εικόνα 1)^{8,10-12}.



Εικόνα 1: T1-βαρύτητας εικόνα μετά από ενδοφλέβια χορήγηση παραμαγνητικής ουσίας (αριστερά), DWI $b=1000$ (μέση) και χάρτης φαινομενικού συντελεστή διάχυσης (ADC map) (δεξιά), ο οποίος αναδεικνύει εξαιρετικά περιορισμένη διάχυση εντός μιας ενισχυόμενης περικοιλιακής αλλοίωσης, η οποία εκτείνεται κατά μήκος του μεσολοβίου (άνω σειρά). Αν και αυτά τα ευρήματα υποδεικνύουν ισχυρά την πιθανότητα ενός πρωτοπαθούς λεμφώματος του ΚΝΣ, ακόμα και ένα υψηλής κυτταροβρίθειας πολύμορφο γλοιοβλάστωμα μπορεί να εμφανίσει αντίστοιχα χαρακτηριστικά (κάτω σειρά). Άρα πρέπει οπωσδήποτε να γίνει συσχέτιση με τα ευρήματα της απεικόνισης αιματικής διήθησης, ώστε να γίνει η διαφορική διάγνωση μεταξύ των δυο ιστολογικά διακριτών όγκων.

Απεικόνιση διάχυσης στον προεγχειρητικό καθορισμό του βαθμού κακοήθειας και τον χειρουργικό σχεδιασμό

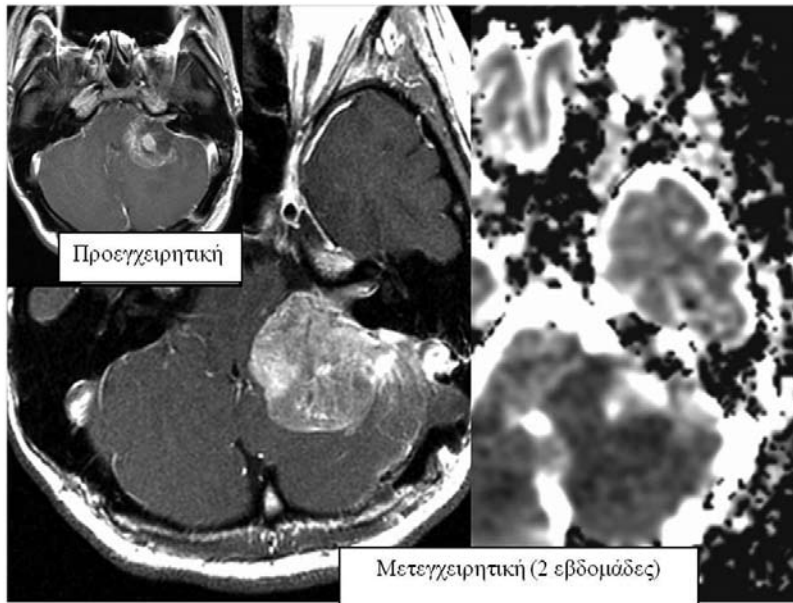
Μια αντιστρόφως ανάλογη συσχέτιση του ελάχιστου ADC (ADC_{min}) και της κυτταροβρίθειας του όγκου έχει επιβεβαιωθεί από τα παθολογοανατομικά ευρήματα σε μια μεγάλη ποικιλία όγκων, περιλαμβανομένων των λεμφωμάτων, μυελοβλαστωμάτων, μηνιγγιωμάτων και μεταστάσεων^{8,13-17}. Εντός ενός μηνιγγιώματος, ο χαμηλότερος ADC μπορεί να θέσει την υποψία άτυπου και κακοήθους τύπου της αλλοίωσης, αντίθετα με την τυπική μορφή του μηνιγγιώματος, αλλά δυστυχώς η τιμή ADC δεν είναι παθογνωμονική¹⁶. Στο γλοίωμα, ωστόσο, αρκετές ερευνητικές ομάδες βρήκαν ότι αν οι τιμές του ADC_{min} κυμαίνονται μεταξύ του 1.7×10^{-3} και του 2.5×10^{-3} μπορεί να γίνει διάκριση του χαμηλού βαθμού κακοήθειας γλοιώματος από τα υψηλού βαθμού^{18,19}. Πάλι όμως, η αλληλοεπικάλυψη τιμών ADC_{min} μεταξύ τους απαιτεί αυτή η πληροφορία να συνδυάζεται με δεδομένα από τις υπόλοιπες προηγμένες και συμβατικές τεχνικές MRI, ώστε να μπορεί να γίνει αξιόπιστη διάκριση αυτών^{9,18,20,21}.

Επιπλέον, ο ADC_{min} και η κυτταροβρίθεια του όγκου αποδεικνύεται ότι μπορεί να εμφανίζουν μεγάλες διακυμάνσεις σε όγκους του ίδιου βαθμού κακοήθειας, ιδιαίτερα στα υψηλού βαθμού κακοήθειας γλοιώματα²². Παρόλο που η παρουσία νέκρωσης, αιμορραγίας και αποιτάνωσης μπορεί να συμβάλλουν στη διαμόρφωση του ADC κάθε ξεχωριστού όγκου ανεξαρτήτως βαθμού κακοήθειας, φαίνεται αρκετά πιθανό ότι η ετερογένεια του ADC_{min} , εντός ενός όγκου δεδομένου βαθμού κακοήθειας, αντανακλά

και την ετερογένεια της κυτταροβρίθειας του. Αυτή η ετερογένεια της κυτταροβρίθειας εντός των όγκων ίδιου βαθμού κακοήθειας περιορίζει τη χρησιμότητα της DWI ως υποκατάστατο της ιστοπαθολογίας, αλλά μας δίνει πιθανώς τη δυνατότητα να χρησιμοποιήσουμε τον ADC_{min} ως δείκτη υποκατηγοριοποίησης όγκων του ίδιου βαθμού κακοήθειας, όπως προτείνεται από μια σχετικά πρόσφατη δημοσίευση, η οποία αναφέρει ότι η εκτίμηση του ADC για την κυτταροβρίθεια του όγκου προβλέπει επακριβώς την ανταπόκριση του γλοιώματος και των μεταστάσεων στην ακτινοθεραπεία²³.

Απεικόνιση διάχυσης στην παρακολούθηση του θεραπευτικού αποτελέσματος

Στην άμεση μετεγχειρητική MRI, η ισχαιμία στα όρια της χειρουργικής εξαίρεσης ή/και σε άλλη εντόπιση²⁴ και η πυογόνος επιμόλυνση μπορεί να έχουν σαν αποτέλεσμα μια εσπιακή ελάττωση του ADC, η οποία είναι σημαντικό να ανιχνευθεί και μπορεί γενικά να διακριθεί εύκολα από τον υπολειμματικό όγκο συνδυάζοντας και άλλα δεδομένα, όπως την ένταση σήματος στην DWI ($b=1000$), τη μορφολογία της παθολογικής περιοχής, το σήμα σε άλλες ακολουθίες παλμών και το ιστορικό²⁵. Η DWI ($b=0, 500, 1000$) αποδεικνύεται πολύτιμο εργαλείο στην παρακολούθηση της ανταπόκρισης του όγκου στη θεραπεία και στην πιθανή επακόλουθη υποτροπή σε ορισμένους ασθενείς, διότι η κυτταροτοξική ακτινο- ή/και χημειο-θεραπεία, ελαττώνει την κυτταροβρίθεια του όγκου και έτσι αυξάνει τον ADC εντός μιας δεδομένης περιοχής του όγκου^{14,15,26-28}. Η χαμηλή ευαισθησία της τιμής ADC του γλοιώματος στη θεραπεία με στεροειδή έρχεται σε αντίθεση με το εντονότατο αποτέλεσμα που προκαλούν τα στεροειδή



Εικόνα 2: T1-βαρύτητας εικόνες μετά από ενδοφλέβια χορήγηση παραμαγνητικής ουσίας πριν (άνω αριστερά) και δυο εβδομάδες μετά τη χειρουργική εκτομή αναδεικνύουν εντυπωσιακά απρόσμενη και γρήγορη σε χρονικό επίπεδο αύξηση του μεγέθους αλλά και της ενίσχυσης της μάζας στο αριστερό παρεγκεφαλιδικό ημισφαίριο. Ο μεγάλος περιορισμός της διάχυσης που εμφανίζεται στον χάρτη φαινομενικού συντελεστή διάχυσης (ADC map) (κάτω δεξιά) επιβεβαιώνει την υψηλή κυτταροβρίθεια της βλάβης, η οποία αποδείχτηκε ιστολογικά ως αστραπιαία τοπική υποτροπή ενός μυελοβλαστώματος.

στην ενίσχυση της βλάβης, το οίδημα και τη διαπερατότητα των αγγείων και την αμφισβητούμενη επίδραση τους στους αιματικούς όγκους²⁹, υποδεικνύοντας ότι παρά τις τεχνικές δυσκολίες που συσχετίζονται με τη σειριακή μακροχρόνια ταυτοποίηση των δεδομένων ακολουθιών που χρησιμοποιούν την τεχνική echo-planar, η DWI θα παραμείνει ανεκτίμητο εργαλείο για την παρακολούθηση των όγκων. Ένας πρωτοποριακός τρόπος παρουσίασης των δεδομένων της DWI σε μακροχρόνια παρακολούθηση, αποκαλούμενος «λειτουργική χαρτογράφηση διάχυσης» (“functional diffusion mapping”) έχει προκαλέσει πρόσφατα την προσοχή της επιστημονικής κοινότητας, αλλά πρέπει να αποδειχθεί αν αυτή η μέθοδος προσφέρει περισσότερη αξιοπιστία συγκρινόμενη με πιο άμεσες μεθόδους παρουσίασης των δεδομένων παρακολούθησης (Εικόνα 2)^{30,31}.

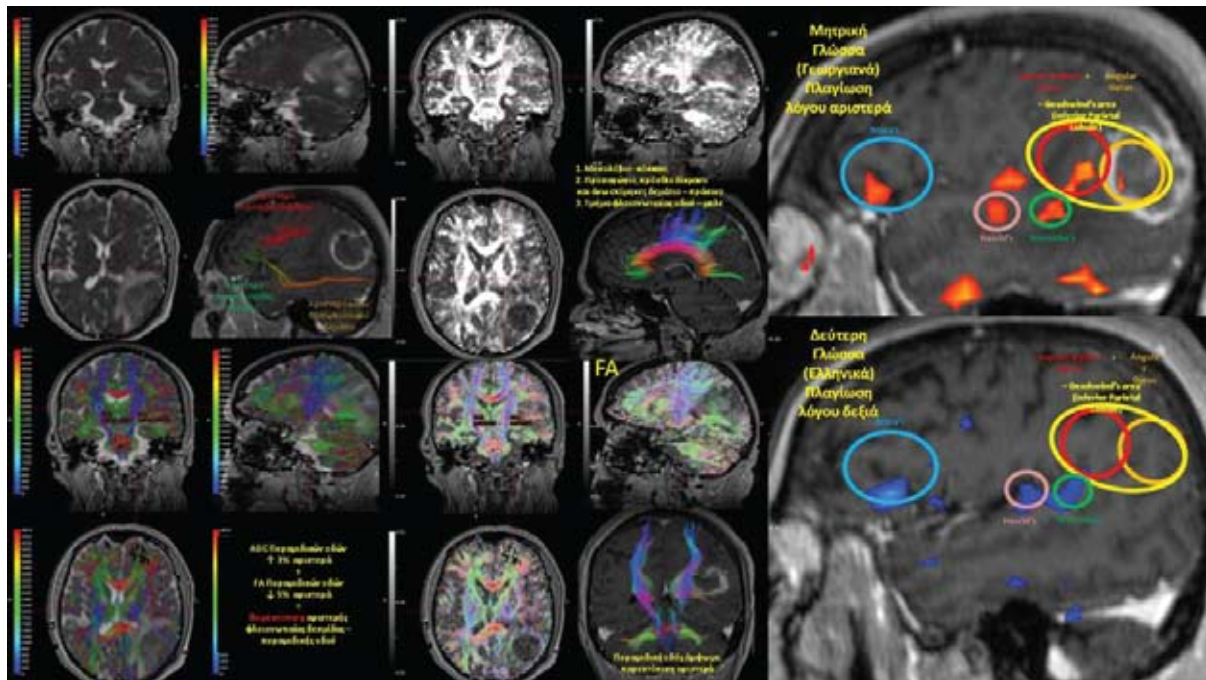
ΑΠΟΔΙΟΡΓΑΝΩΣΗ ΤΗΣ ΜΙΚΡΟΑΡΧΙΤΕΚΤΟΝΙΚΗΣ ΔΟΜΗΣ ΤΩΝ ΙΣΤΩΝ: ΑΠΕΙΚΟΝΙΣΗ ΤΑΝΥΣΤΗ ΔΙΑΧΥΣΗΣ (DTI)

Η τεχνική της DTI είναι παρόμοια με αυτή της DWI, αλλά περιλαμβάνει τη συλλογή απαραίτητων δεδομένων ώστε να καθοριστεί ο τανυστής (το τειράνυσμα) της διάχυσης, που περιγράφει την προτιμώμενη κατεύθυνση και ένταση της διάχυσης των μορίων του ύδατος στο χώρο^{32,33}. Ο βαθμός κατά τον οποίο η διάχυση του ύδατος διευκολύνεται προς μια συγκεκριμένη κατεύθυνση και εμποδίζεται προς κάποια άλλη ονομάζεται «ανισοτροπία διάχυσης». Αυτός ο βαθμός

εκφράζεται από μια διαβαθμισμένη τιμή παραγόμενη από τον τανυστή διάχυσης: την κλασματική ανισοτροπία [fractional anisotropy (FA)].

Απεικόνιση τανυστή διάχυσης στην προεγχειρητική καθοδήγηση

Επειδή τα έλυτρα της μυελίνης της λευκής ουσίας του εγκεφάλου αποτελούν έναν από τους κυριότερους φραγμούς της εξωκυττάρου διάχυσης του ύδατος στον εγκέφαλο, η DTI μας επιτρέπει μια πολύ ευαίσθητη απεικόνιση του προσανατολισμού και της ακεραιότητας των δεσμών της λευκής ουσίας. Διάφοροι αλγόριθμοι έχουν εξελιχθεί για την ανίχνευση των δεσμών της λευκής ουσίας συνδέοντας την κύρια κατεύθυνση ή τις κατευθύνσεις της προτιμώμενης δι-αχυτικότητας σε έναν επιλεγμένο ιστικό όγκο (voxel) με τους παρακείμενους ιστικούς όγκους (voxels), μέσα από τους οποίους διατρέχει μια δεδομένη δεσμίδα ενδιαφέροντος. Ιδιαίτερα, αν συνδυαστούν με τη λειτουργική απεικόνιση μαγνητικού συντονισμού (functional MRI), αυτές οι τεχνικές δεσμιδογραφίας μπορούν να χρησιμοποιηθούν επιτυχώς για την εντόπιση και αναγνώριση τόσο των κρίσιμων λειτουργικών φλοιωδών κέντρων, όσο και των αντίστοιχων δεσμών που παρεκτοπίζονται, διηθούνται ή διακόπτονται από τον όγκο και να βοηθήσουν: (1) τον καλύτερο προεγχειρητικό σχεδιασμό, (2) τη χαρτογράφηση όλων αυτών των περιοχών κατά την διάρκεια του χειρουργείου, ιδιαίτερα όταν χρησιμοποιείται νευροπλοηγός, διευκολύνοντας την προσέγγιση και την όσο το δυνατόν ριζικότερη εξαίρεση του όγκου, χωρίς τη δημιουργία μετεγχειρητικού ελλείμματος και (3) την πρόγνωση της όποιου μετεγχειρητικής βλάβης που μπορεί να



Εικόνα 3α: Ασπρόμαυροι και έγχρωμοι χάρτες κλασματικής ανισοτροπίας (FA - αριστερά) και φαινομενικού συντελεστή διάχυσης (ADC - μέσον) με παρεμβαλλόμενες εικόνες δεσμιδογραφίας (όπως σημειώνεται πάνω σε αυτές), καθώς και λειτουργική απεικόνιση μαγνητικού συντονισμού (fMRI - δεξιά) με δοκιμασίες λόγου στα Γεωργιανά και τα Ελληνικά σε ασθενή με ανομική αφασία (προσβολή κάτω βρεγματικού λοβίου - περιοχή Geschwind) επιπροβαλλόμενες σε 3D-T1-βαρύτητας εικόνες μετά από ενδοφλέβια χορήγηση παραμαγνητικής ουσίας. Ιστολογική διάγνωση: Πρωτοπαθές γλοιακό νεόπλασμα του εγκεφάλου υψηλού ιστολογικού βαθμού κακοήθειας (grade) IV κατά WHO/2007 του τύπου του γλοιοβλαστώματος (ICD-O code 9440/3) με ανοσοφαινότυπο πρωτογενούς de novo (p53-, IDH1R132H-).

προκληθεί από την κάκωση των δεσμίδων κατά τη διάρκεια της επέμβασης³⁴⁻³⁸.

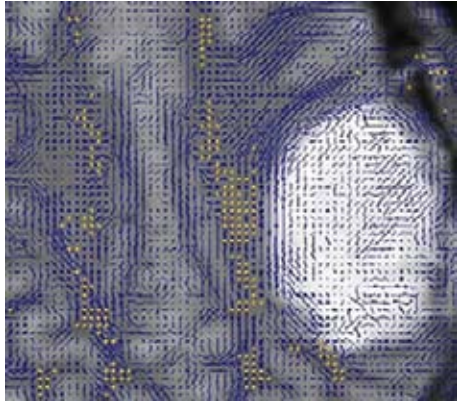
Απεικόνιση τανυστή διάχυσης: Διαφορική διάγνωση

Παρόλο που τα κύτταρα ενός γλοιώματος προκαλούν ευρεία διήθηση του εγκεφαλικού παρεγχύματος, η μορφολογική-ανατομική MRI ή η τομογραφία εκπομπής ποζιτρονίων (PET) δεν μας παρέχουν τη δυνατότητα να αναδείξουμε επακριβώς την έκταση της διήθησης από τον όγκο πέρα από την περιοχική παθολογικού σήματος T2 και δεν μπορούν να διακρίνουν αν το παθολογικό σήμα που απεικονίζεται αφορά σε διήθηση ή σε αγγειογενές οίδημα. Επειδή η διήθηση ενός γλοιώματος διαρρηγνύει την αρχιτεκτονική οργάνωση των δεσμίδων της λευκής ουσίας, η τιμή της FA και άλλων παραμέτρων της ανισοτροπικής διάχυσης που προέρχονται από την DTI υποσχονται ότι θα μας επιτρέψουν τον καθορισμό του βαθμού διήθησης του όγκου που ελέγχουμε. Ορισμένες, αλλά όχι πολύ πρόσφατες μελέτες, υπαινίχθηκαν πως η DTI θα μπορούσε να βοηθήσει στη διάκριση του αγγειογενούς περιεστιακού οιδήματος των μεταστά-

σεων και του μηνιγγιώματος από τη μη-ενισχυόμενη διήθηση ενός γλοιώματος. Οι αμφιλεγόμενης σημασίας προτάσεις των δημοσιεύσεων αυτών περιλαμβάνουν τη δημιουργία ενός πρωτοκόλλου DTI με σταθερά αυξημένη γωνιώδη διακριτική ικανότητα (όσο γίνεται περισσότερες κατευθύνσεις >6), την τροποποιημένη τιμή b (με σταθερή προς το παρόν την b=1000) και τη βελτίωση της σχέσης σήματος προς θόρυβο, ώστε να κατορθωθεί η καλύτερη δυνατή απεικόνιση DTI, που θα μας παρέχει τη μέγιστη πληροφόρηση για τη συγκέντρωση κυττάρων του όγκου που μπορούν να ανιχνευτούν ποσοτικά εντός της λευκής ουσίας και στην πράξη διηθούν την λευκή ουσία^{39,40}.

Απεικόνιση τανυστή διάχυσης στην αναγνώριση του βαθμού κακοήθειας

Η εμπειρία με την DTI δεσμιδογραφία αποκάλυψε μια συνεχή αύξηση της αναδιοργάνωσης της λευκής ουσίας ευθέως ανάλογη της απόστασης αυτής από τον ενισχυόμενο πυρήνα του γλοιώματος³⁴, αλλά οι προσπάθειες να χρησιμοποιηθεί η DTI για τον καθορισμό των ορίων της διήθησης της λευκής ουσίας από το γλοίωμα απέδωσαν συγκεχυμένα αποτελέσματα²².



Εικόνα 36: Κύριες ανυσματικές κατευθύνσεις (principal eigenvectors) από δεσμιδογραφία τανυστική διάχυσης επιπροβαλλόμενες σε μορφολογική MRI αναδεικνύουν παρεκτόπιση των ινών του ακτινωτού στεφάνου αριστερά από το γλοίωμα.

⁴¹⁻⁴⁵. Επειδή η παρακείμενη στο γλοίωμα λευκή ουσία εν γένει αποτελείται τόσο από αγγειογενές οίδημα, όσο και από διήθηση σε διαφορετικές αποστάσεις από το κέντρο του όγκου, είναι δύσκολο να καθοριστεί μια περιοχή που να μην περιέχει σφάλματα, ώστε να πραγματοποιηθεί μια έγκυρη ομαδική ανάλυση δεδομένων. Αυτή η δυσκολία συνδέεται άρρηκτα με την πρόκληση να πραγματοποιηθεί δειγματοληψία σε δεσμίδες γύρω από τον όγκο που φαίνεται αδρά ότι είναι άθικτες, η οποία θεωρείται ηθικά μη αποδεκτή, ώστε να γίνει συσχέτιση των απεικονιστικών ευρημάτων με την “gold standard” παθολογο-ανατομική εικόνα.

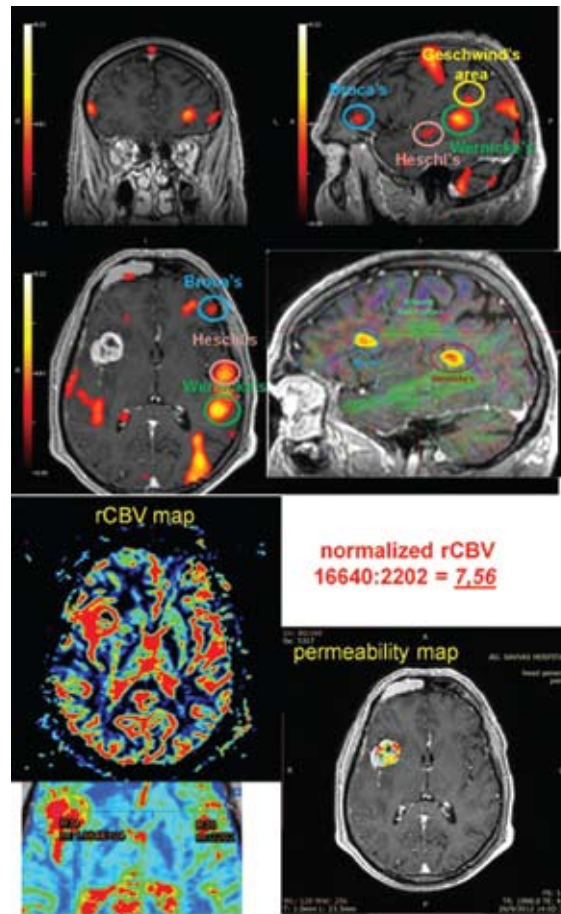
Απεικόνιση τανυστική διάχυσης στην παρακολούθηση του όγκου

Πρόδρομες ανακοινώσεις χρήσης της FA σε συνδυασμό με τον ADC για τη διάκριση της υποτροπής του όγκου από τη μετακτινική νέκρωση έχουν δημοσιευθεί, αλλά η συμβολή των μετρήσεων της ανισοτροπίας δεν έχει ακόμη διευκρινισθεί πλήρως⁴⁶. Βασισόμενα, σε αρχικά πολλά υποσχόμενα αποτελέσματα διάκρισης του διηθητικού όγκου από το αγγειογενές οίδημα και χαρακτηρισμού της έκτασης της διήθησης της λευκής ουσίας από το γλοίωμα, ορισμένα άρθρα προτείνουν την εισαγωγή και χρήση του «δείκτη διατήρησης των ινών-δεσμίδων» (“fiber coherence index”) αλλά και κάποιες άλλες μετρήσεις, που υπόσχονται ότι θα μπορούσαν να καθορίσουν με μεγαλύτερη ευαισθησία, συγκριτικά με την FA, τη μικροαρχιτεκτονική διαταραχή της οργάνωσης της λευκής ουσίας, εφαρμόζοντας πιο σύνθετες αναλύσεις από τις άμεσες πληροφορίες που

είναι διαθέσιμες από τεχνικές DTI με μεγαλύτερο αριθμό κατευθύνσεων διάχυσης (Εικόνες 3, 4)^{39,42,47-49}.

ΛΕΙΤΟΥΡΓΙΚΗ ΑΠΕΙΚΟΝΙΣΗ ΜΑΓΝΗΤΙΚΟΥ ΣΥΝΤΟΝΙΣΜΟΥ (fMRI)

Η λειτουργική Μαγνητική Τομογραφία αποτελεί μια από τις πιο πρόσφατες εξελίξεις στον τομέα της νευροαπεικόνισης και έχει ανοίξει νέους ορίζοντες ως προς την in-vivo μελέτη της λειτουργίας του εγκεφάλου. Η μέθοδος βασίζεται στην τοπική μεταβολή της



Εικόνα 37: fMRI, DTI και απεικόνιση αιματικής διήθησης και διαπερατότητας. Πρωτοπαθές γλοίωμα δεξιού κροταφικού λοβού. Πλαγίωση του λόγου αριστερά και απεικόνιση της σύνδεσης του κέντρου πρόσληψης και κατανόησης του λόγου (Wernicke) με το κινητικό κέντρο του λόγου (Broca). Διχονωμία «λειτουργικής» απεικόνισης (αιματική διήθηση, διαπερατότητα και φασματοσκοπία) με ευρήματα συμβατά με αναπλαστικό αστροκύτωμα (Grade III WHO 2007) του δεξιού κροταφικού λοβού και ιστολογικής: Πρωτοπαθές γλοιοκά νεόπλασμα του εγκεφάλου ιστολογικής διαβάθμισης (grade) II του τύπου του διάχυτου αστροκυτώματος (ICDO-code 9400/3).

αγγειακής τροφοδοσίας του ενεργοποιούμενου φλοιού χρησιμοποιώντας ακολουθίες EPI T2* βαρύτητας. Συνήθως υπάρχουν δύο φάσεις της μελέτης, η φάση της ηρεμίας και η φάση της διέγερσης, όπου ο ασθενής εκτελεί κάποιο παράδειγμα, όπως κίνηση δακτύλων, παραγωγή λέξεων κλπ. Ακολουθώς, γίνεται σύγκριση σε επίπεδο εικονοστοιχείων του σήματος στις εικόνες ηρεμίας και διέγερσης και εντοπίζονται οι περιοχές, οι οποίες παρουσιάζουν διαφορά σήματος έως και 3%. Αυτές οι περιοχές είναι οι περιοχές του φλοιού που ενεργοποιούνται κατά τη διάρκεια πραγματοποίησης του συγκεκριμένου παραδείγματος.

Με κατάλληλο σχεδιασμό παραδειγμάτων είναι δυνατόν να μελετηθούν διάφορες λειτουργίες του φλοιού όπως:

- Κίνηση
- Αισθητικότητα
- Ανάδειξη κέντρων του λόγου (απαγγελία, κλίση ρήματος, αντίθετες λέξεις, παράγωγα, ρήμα ουσιαστικό)
- Ανάδειξη κέντρων της μνήμης (εικόνες, λέξεις)
- Όραση (σκακιέρα, διαλείποντα φωτεινά ερεθίσματα)
- Όσφρηση (αιθέρια έλαια)
- Νευροψυχολογικές δοκιμασίες (Stroop test)

Προεγχειρητικός έλεγχος κρίσιμων - εύγλωπων (eloquent) φλοιωδών περιοχών

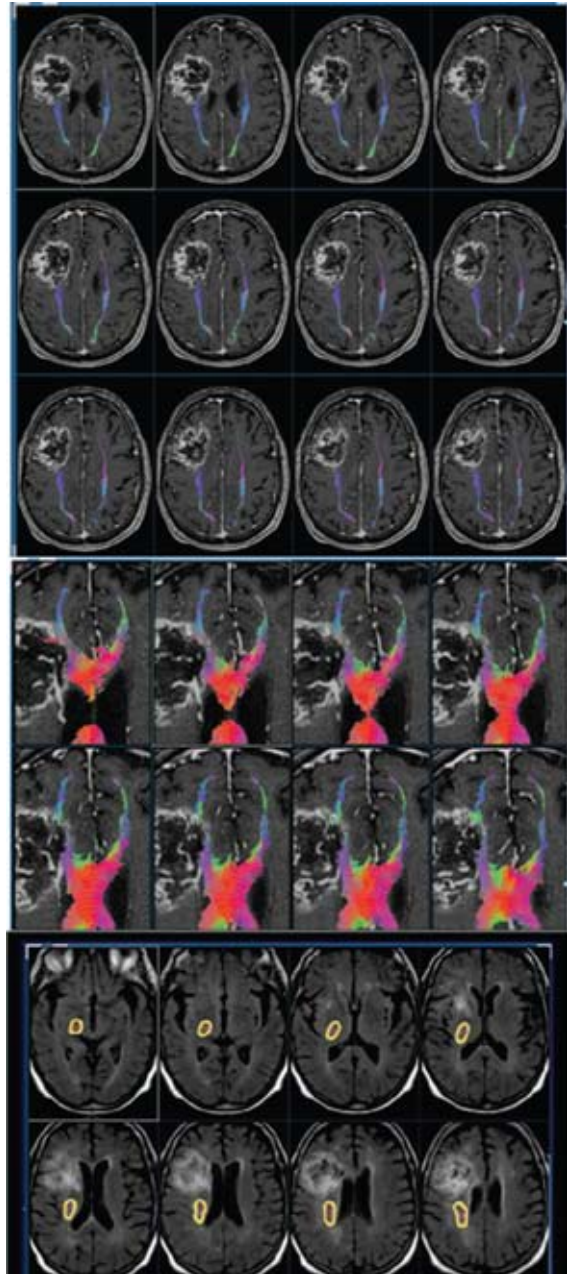
Μία από τις κυριότερες κλινικές εφαρμογές της λειτουργικής απεικόνισης μαγνητικού συντονισμού (fMRI) είναι σε προεγχειρητικό έλεγχο, η ανάδειξη των κρίσιμων - εύγλωπων (eloquent) φλοιωδών περιοχών και η σχέση- απόσταση αυτών από τη βλάβη του εγκεφάλου (π.χ. όγκο, αγγειακή δυσπλασία). Αυτό γίνεται χρησιμοποιώντας ειδικές στοχευμένες δοκιμασίες ανάλογα με την εντόπιση της βλάβης, καθώς και βασιζόμενοι στα ευρήματα λεπτομερούς νευρολογικής ή/και νευροψυχολογικής αξιολόγησης του ασθενούς. Ο προεγχειρητικός αυτός έλεγχος προσφέρει χρήσιμες πληροφορίες για τον προεγχειρητικό σχεδιασμό και την προσπέλαση των όγκων, επιτρέπει δε στον νευροχειρουργό να αποφύγει κρίσιμες φλοιώδεις λειτουργικές περιοχές, οι οποίες είναι πλησίον του όγκου. Έτσι επιτυγχάνονται καλύτερα μετεγχειρητικά αποτελέσματα με τη μέγιστη δυνατή εξαίρεση της βλάβης με ασφάλεια και ελάχιστα έως καθόλου μετεγχειρητικά νευρολογικά ελλείμματα.

Επικρατούν ημισφαίριο - Όγκοι και Επιληψία

Στον προεγχειρητικό έλεγχο της επιληψίας κυρίως, αλλά και των όγκων του εγκεφάλου σκόπιμο είναι να γνωρίζουμε το επικρατούν ημισφαίριο (πλαγίωση).

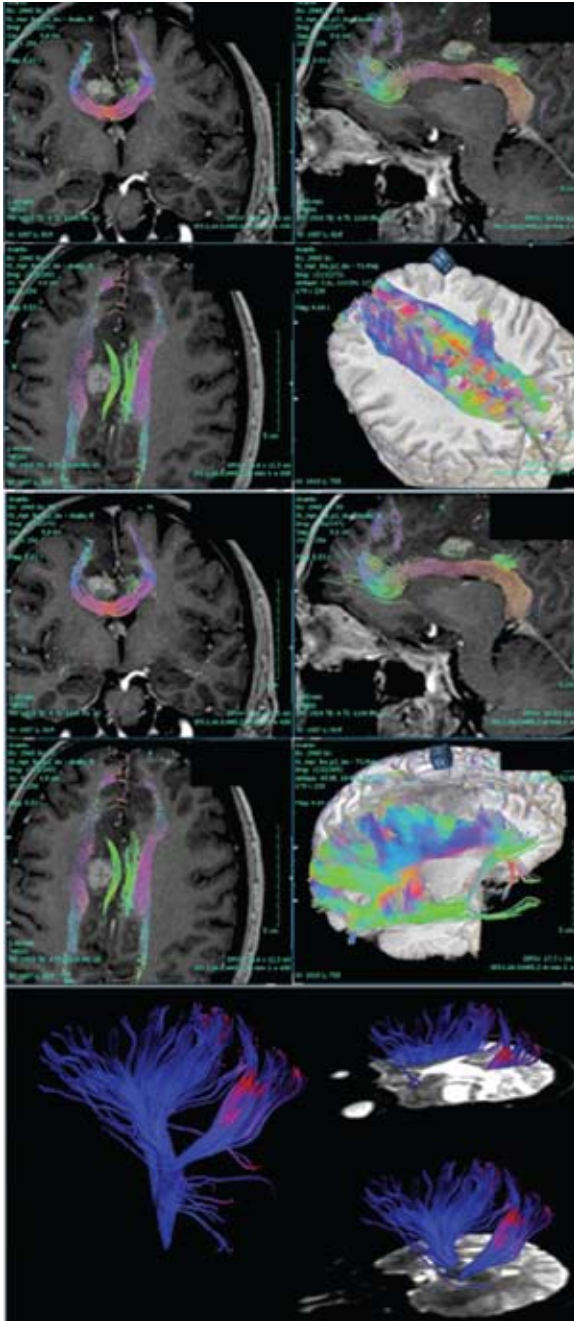
Αυτό είναι εφικτό χρησιμοποιώντας παραδείγματα λόγου τα οποία αναδεικνύουν τα κινητικά κέντρα λόγου (Broca's area) και τα κέντρα αντίληψης του λόγου (Wernicke's - Geschwind's areas).

Για τις εξετάσεις αυτές χρησιμοποιούνται διάφορα παραδείγματα (π.χ. κλίση ρήματος, δημιουργία αντίθετων



Εικόνα 36: Ιχνηλάτση δεσμίδων (fiber tracking). Στην άνω σειρά ιχνηλάτση του ακτινωτού στεφάνου, στη μέση σειρά του μεσολοβίου και στην κάτω σειρά ιχνηλάτση της δεξιάς πυραμδικής οδού (φλοιονωπιαία δεσμίδα) με περιγραφτό όριο ασφαλείας 5mm.

λέξεων, απαγγελία, παραγωγή ρήματος από ουσιαστικό ή το αντίστροφο, δημιουργική επαναληπτικότητα) είτε με ακουστικό, είτε με οπτικο-αισθητικό ερεθισμό. Η μέθοδος συναγωνίζεται σε αποτελέσματα το WADA test. Υπερτερεί αυτού στο ότι είναι αναίμακτη ως μέ-



Εικόνα 3ε: Δεσμιδογραφία. Πυραμιδικές οδοί (Μπλέ, κάτω εικόνες), μεσολόβιο (μωβ, άνω εικόνες) με διήθηση (λέπτυνση και αλλαγή του χρώματος) αυτού από τον όγκο στο δεξιό τμήμα του σώματος του και δεσμίδες του προσαγωγίου (πράσινο, άνω εικόνες), εκ των οποίων η δεξιά παρεκτοπίζεται από τον όγκο.

θοδος, έχει καλύτερη χωρική διακριτική ικανότητα των περιοχών του λόγου και είναι απλή. Μειονεκτεί στο ότι δεν είναι προς το παρόν αρκετά ευαίσθητη στον προσδιορισμό των λειτουργιών της μνήμης.

Λειτουργική Νευροπλοήγηση

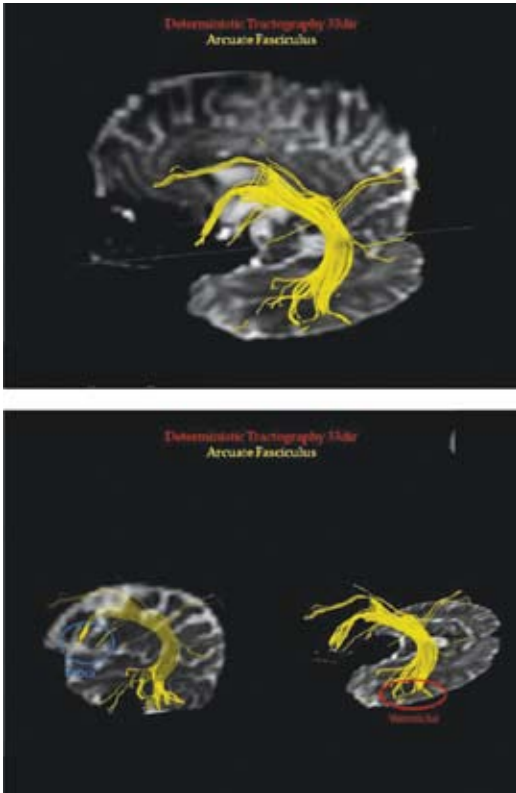
Ο όρος λειτουργική νευροπλοήγηση αναφέρεται στη μεταφορά των επεξεργασμένων δεδομένων κυρίως της fMRI και της DTI – δεσμιδογραφίας σε σύστημα νευροπλοηγού, που χρησιμοποιείται κατά τη διάρκεια της επέμβασης ως εργαλείο καθοδήγησης του νευροχειρουργού. Τρία είναι τα κύρια ζητούμενα της λειτουργικής νευροπλοήγησης:

- Προεγχειρητικός καθορισμός των κινδύνων της ό,ποιας επέμβασης (βιοψία, αποσυμπίεστική-παρηγορική ή μέγιστη δυνατή αφαίρεση του όγκου).
- Επιλογή των ασθενών που θα χρειαστούν διεγχειρητικό άμεσο φλοιώδη-υποφλοιώδη ερεθισμό, είτε προεγχειρητικά, είτε κατά τη διάρκεια της επέμβασης.
- Διεγχειρητική χαρτογράφηση και καθοδήγηση κατά τη διάρκεια της επέμβασης.

Το βασικό μειονέκτημα της μεθόδου παραμένει η μετατόπιση του εγκεφάλου και για αυτό τα τελευταία χρόνια έχει αρχίσει και εισάγεται σαν μέθοδος αντιμετώπισης η διενέργεια τόσο μορφολογικής, όσο και «λειτουργικής» απεικόνισης μαγνητικού συντονισμού κατά τη διάρκεια της επέμβασης, είτε με τροχήλατο μηχάνημα μαγνητικού συντονισμού χαμηλής μαγνητικής επαγωγής (μέχρι και 0.5T), είτε με μετακινούμενο σε ράγες οροφής μηχάνημα υψηλότερης μαγνητικής επαγωγής (1.5T) με αντίστοιχη αύξηση όμως, τόσο της χρονικής διάρκειας της επέμβασης, όσο και του κόστους. Τελευταία δημοσίευση προ έτους περίπου αναφέρεται στην αντιμετώπιση του προβλήματος της μετατόπισης του εγκεφάλου, ιδιαίτερα όσον αφορά τη δεσμιδογραφία, με προσαρμογή στο χώρο σε πραγματικό χρόνο χειρουργείου των δεσμίδων, μέσω ανάπτυξης λογισμικών διόρθωσης της μετατόπισης (Εικόνες 3,4)⁵⁰.

Πλαστικότητα - αναδιοργάνωση του εγκεφάλου

Σημαντική είναι η συμβολή της λειτουργικής απεικόνισης μαγνητικού συντονισμού (fMRI) στη μελέτη της πλαστικότητας - αναδιοργάνωσης του εγκεφάλου μετά από αποθεραπεία σε ασθενείς, τόσο μετά από επέμβαση για όγκο του εγκεφάλου ή επιληψία κροταφικού λοβού, όσο και με ισχαιμική ή άλλη τραυματική βλάβη του εγκεφάλου με σχετικά νευρολογικά ελλείμματα. Βασισόμενοι στα αποτελέσματα της λειτουργικής απεικόνισης μαγνητικού συντονισμού (fMRI) μπορούμε να επέμβουμε μέσω βιο-ανάδρασης - νευρο-ανάδρασης



Εικόνα 3στ: Δεσμιδογραφία. Άνω επίμηκες δε-
μάτιο, τμήμα του οποίου αποτελεί το τοξοειδές
δεμάτιο, το οποίο συνδέει τα κέντρα Broca (κάτω
μετωπιαία έλικα), Wernicke (άνω κροταφική έλικα)
και Geschwind (κάτω βρεγματικό λόβιο).

και ειδικής εκπαίδευσης στα πλαίσια στοχευόμενης
πλαστικότητας του εγκεφάλου.

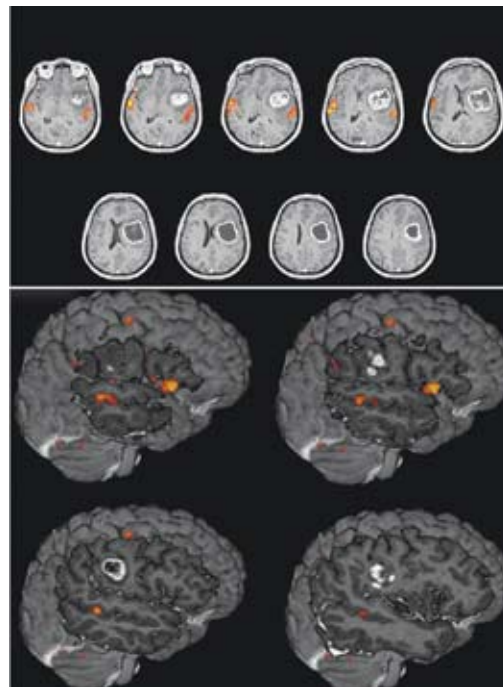
Άλλες εφαρμογές

Με ειδικές δοκιμασίες (π.χ. προβολή οπτικών ε-
ρεθισμάτων) αναδεικνύονται περιοχές του σύνθετου
οπτικού φλοιού, καθώς και περιοχές υπεύθυνες για
τη μνήμη και τις ανώτερες λειτουργίες του εγκεφάλου.
Με τη λειτουργική απεικόνιση μαγνητικού συντονισμού
(fMRI) είναι δυνατή η λεπτομερής χαρτογράφηση
ειδικών περιοχών προς καθοδήγηση διεγχειρητι-
κού φλοιώδους ερεθισμού (intraoperative cortical
stimulation) με τελικό σκοπό την τοποθέτηση νευρο-
διεγέρτη (neurostimulation). Ειδικότερα σε μελέτες
αντίληψης του πόνου στον εγκέφαλο με λειτουργική
απεικόνιση μαγνητικού συντονισμού (fMRI) επιβεβαι-
ώθηκαν τα γνωστά, ήδη από το PET, αποτελέσματα με
ενεργοποίηση των πρωτογενών αισθητικοκινητικών
περιοχών, καθώς και της έλικας του προσαγωγίου,
συμπεριλαμβανομένων και περιοχών του προμετωπι-

αίου φλοιού, πιθανότατα λόγω συμμετοχής επιπλέον
γνωσιακών διαδικασιών. Περιοχές ενεργοποίησης
παρατηρήθηκαν επίσης στον φλοιό της νήσου του
Reil και στην κατώτερη βρεγματική χώρα, καθώς και
σε ορισμένες περιπτώσεις, ιδίως σε δοκιμασίες με
σπλαχνικό πόνο, στο οπίσθιο προσαγωγίο, καθώς
και στον οπτικό φλοιό. Είναι επίσης δυνατή φαρμα-
κολογική μελέτη αποτελέσματος πριν και μετά από
θεραπεία με ειδική φαρμακευτική αγωγή, καθώς και
ατομικές ή πληθυσμιακές μελέτες με χαρτογράφηση
της εγκεφαλικής δραστηριότητας ή/και διερεύνηση
λειτουργιών σε νευρο-ψυχιατρικές παθήσεις⁵¹⁻⁷⁰.

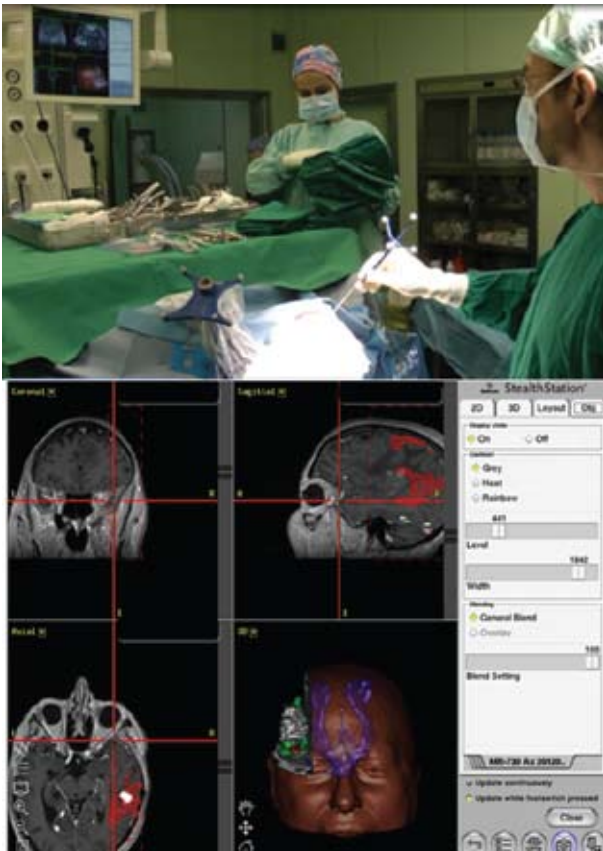**ΑΠΕΙΚΟΝΙΣΗ ΜΕΤΑΒΟΛΙΤΩΝ ΣΤΟΥΣ
ΟΓΚΟΥΣ ΕΓΚΕΦΑΛΟΥ: ΦΑΣΜΑΤΟΣΚΟΠΙΑ
(MRS)**

Οι τεχνικές MRS κατ’ αρχήν επιτρέπουν να πραγ-
ματοποιηθεί η φασματοσκοπία πυρηνικού μαγνητικού
συντονισμού (NMR spectroscopy) in vivo, ωστόσο



Εικόνα 3z: Λειτουργική απεικόνιση μαγνητικού
συντονισμού (fMRI). Δοκιμασία παθητικής ακούς
στην άνω σειρά εικόνων(τομές) με ενεργοποίηση
στην περιοχή της εγκάρσιας κροταφικής έλικας του
Heschl άμφω(πρωτογενές ακουστικό κέντρο) και
δοκιμασία παραγωγής λέξεων με προβολή αρχι-
κών γραμμάτων και εκφώνηση στην κάτω σειρά
εικόνων (3D) με ενεργοποίηση των κέντρων του
Broca (κάτω μετωπιαία έλικα) και Wernicke (άνω
κροταφική έλικα).

σε πολύ καμπλότερης μαγνητικής επαγωγής και ευαισθησίας πεδία συγκριτικά με τα αντίστοιχα πεδία των εργαστηρίων συνθετικής χημείας. Όπως και στον NMR, η MRS πρωτονίων αποτιμά την τιμή του κάθε χημικά διακριτού είδους πρωτονίου (^1H) που είναι παρόν εντός ενός συγκεκριμένου όγκου ενδιαφέροντος (voxel) ανιχνεύοντας την ελάχιστη διαφορά συχνότητας [NMR frequency (“chemical shift”)] κάθε πυρήνα πρωτονίου, που προκύπτει από την ασπίδα του περιβάλλοντος νέφους ηλεκτρονίων με ομοιοπολικό

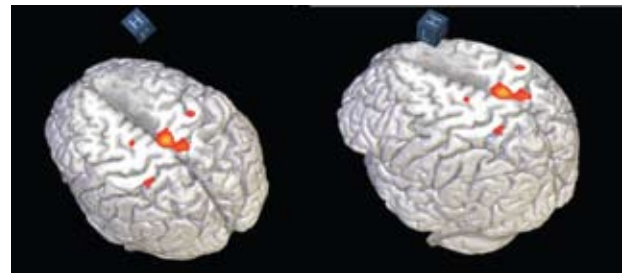


Εικόνα 4α: Λειτουργική νευροπλοήγηση. Τα δεδομένα του προεγχειρητικού ελέγχου μεταφέρονται στο σύστημα του νευροπλοηγού και χρησιμοποιούνται τόσο για τον προεγχειρητικό σχεδιασμό της επέμβασης, όσο και για τη διεγχειρητική καθοδήγηση. Ασθενής με ευμέγεθες μηνιγγίωμα (άνω) όπου έχουν μεταφερθεί και δεδομένα MR αρτηριογραφίας και φλεβογραφίας. Δεύτερη ασθενής με υποτροπή υψηλού βαθμού κακοήθειας νεοπλάσματος (κάτω) το οποίο στην πρώτη ιστολογική είχε χαρακτηριστεί ως πολύμορφο γλοιοβλάστωμα, παρ’ όλη την ακτινοθεραπεία και χημειοθεραπεία, μετά από μόλις 6 μήνες από το τέλος της ακτινοθεραπείας, η δεύτερη διαπίστωσε «Πρωτοπαθές γλοιακό νεόπλασμα του εγκεφάλου υψηλού ιστολογικού βαθμού κακοήθειας (grade) IV κατά WHO/2007 του τύπου του γλοιοσαρκώματος (ICD-O code 9442/3)».

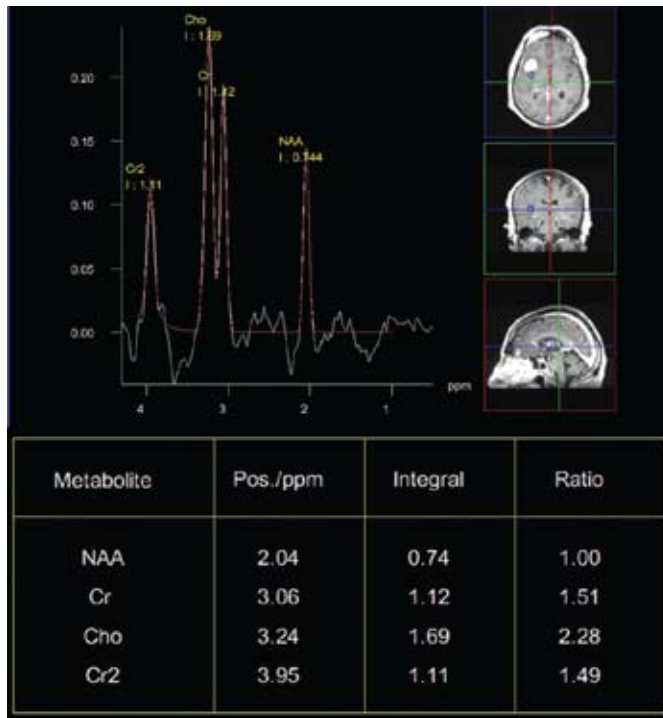
δεσμό. Οι διαφορές της συχνότητας συντονισμού των πρωτονίων εμφανίζονται στον άξονα-x κάθε φάσματος (graph - γράφημα) με μονάδα μέτρησης μέρη ανά εκατομμύριο (parts per million) της συχνότητας συντονισμού ενός καθορισμένου συστατικού αναφοράς και όχι στη μονάδα μέτρησης της συχνότητας (hertz – Hz), ώστε να παράγονται φάσματα που είναι συγκρίσιμα σε διαφορετικής μαγνητικής επαγωγής πεδία.

Επειδή η κλινική MRS δεν έχει άμεση ποσοτικοποίηση, ο άξονας y του γραφήματος αντιπροσωπεύει αυθαίρετες μονάδες έντασης σήματος, κλιμακούμενες σε σχέση με την υψηλότερη κορυφή^{71,72}. Η ταυτόχρονη ανάλυση δεδομένων μεταβολικών σε δυο (2D) ή τριών διαστάσεων (3D) σειρές μικρών όγκων ενδιαφέροντος (voxels) αναφέρεται ως 2D or 3D MR φασματοσκοπική απεικόνιση (2D-MRSI ή 3D-MRSI, αντίστοιχα). Τα 2D- or 3D-MRSI δεδομένα μπορούν να χρησιμοποιηθούν για τη δημιουργία εντυπωσιακών έγχρωμων «χαρτών μεταβολικών» (“metabolite maps”) οι οποίοι αναπαριστούν την κατανομή στον χώρο των διαφόρων υψών των κορυφών, περιοχών ή διάφορων κορυφών λόγω μεταβολικών που προέρχονται από τα φάσματα, αλλά είναι περιορισμένης κλινικής διαγνωστικής αξίας διότι τα πρωτογενή δεδομένα μπορούν να αξιολογηθούν από τα γραφήματα των φασμάτων.

Παρόλο που στην MRS αναγνωρίζονται πολλαπλές κορυφές, οι βασικές κορυφές σε MRS ενός εγκε-



Εικόνα 4β: Λειτουργική νευροπλοήγηση. Ασθενής με ιστορικό αναπλαστικού επενδυώματος στην ΘΜΣΣ προ βετίας. Πολλαπλές ενδομυελικές και ενδοσκληρίδιες εστίες, καθώς και εξεργασία αριστερού μετωπιαίου λοβού. fMRI με δοκιμασία αντίστιξης των δακτύλων με τον αντίχειρα (finger tapping) άμφω. Παρεκτόπιση τόσο της κύριας κινητικής περιοχής (πρόσθια κεντρική έλικα) αριστερά προς τα πίσω και άνω (άνω και μέση σειρά), όπως και της επικουρικής κινητικής περιοχής και της κινητικής περιοχής του δεξιού κάτω άκρου (αριστερή περιοχή ενεργοποίησης, δοκιμασία κάμψης και έκτασης των δακτύλων των κάτω άκρων, κάτω σειρά). Ιστολογική αντιθέτως του αναμενομένου αναπλαστικού επενδυώματος: Πολύμορφο Γλοιοβλάστωμα.



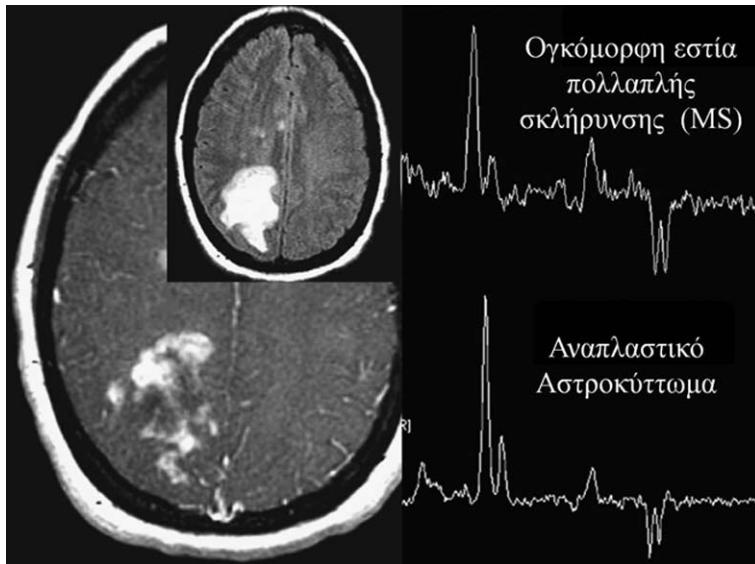
Εικόνα 5: Ασθενής με εστιακή επιληπτική κρίση. Στη διαφορική διάγνωση ετέθη το ερώτημα αν η βλάβη που προβάλλει στην καλυπτική μούρα της δεξιάς κάτω μετωπιαίας έλικας και έρχεται σε άμεση επαφή με τον διχασμό της δεξιάς μέσης εγκεφαλικής αρτηρίας, θα μπορούσε να αποδοθεί σε δευτεροπαθή εντόπιση. MRS με CSI 3D τεχνική (TE= 135ms) και λήψη τιμών μεταβολιτών σε περιοχή περιεστιακού οιδήματος μας δίνει λόγο χολίνης/NAA= 2.28, εύρημα που υποδηλώνει την ύπαρξη διήθησης από πρωτοπαθή όγκο του εγκεφάλου και αποκλείει την πιθανότητα αγγειογενούς οιδήματος (σε περίπτωση δευτεροπαθούς εντόπισης).

φαλικού όγκου στο 1.5T περιλαμβάνουν την άλυσσο αμινοξέων (0.9-1.0ppm), τα λιπίδια (0.9-1.5ppm), το γαλακτικό (1.3ppm), την αλανίνη (1.5ppm), το Ν-ακετυλοασπαρτικό (NAA, 2.0ppm), τη χολίνη (3.2ppm), την κρεατίνη (3.0ppm and 3.9ppm), και τη μυοϊνοσιτόλη (3.6ppm). Αξιοσημείωτο είναι ότι η κρεατίνη παρουσιάζει δυο κορυφές συντονισμού, διότι περιέχει δυο μη-ισοδύναμα χημικά είδη πρωτονίων και ότι οι κορυφές του γαλακτικού και των αμινοξέων είναι ευρείες, διότι το καθένα τους περιέχει μεγάλο αριθμό διαφορετικών μορίων με πολυάριθμα μη-ισοδύναμα πρωτόνια. Αυτός είναι και ο λόγος που αμινοξέα, γαλακτικό και λιπίδια αλληλεπικαλύπτονται. Όταν η διάκριση μεταξύ των παραπάνω μεταβολιτών κρίνεται επιβεβλημένη, ο συνδυασμός βραχέος και ενδιάμεσου ή ενδιάμεσου και μακρού χρόνου ηχούς (TE) φασμάτων μπορεί να χρησιμοποιηθεί για να ξεχωρίσουμε τις κορυφές αυτών των μεταβολιτών, βασιζόμενοι στην κυκλική εναλλαγή των κορυφών τους και την αντιστοιχία τους με το NAA, την κρεατίνη και τη χολίνη. Το NAA είναι ένας δείκτης του αριθμού και της λειτουργίας των νευρώνων, η κρεατίνη ένας δείκτης του μεταβολισμού και της αποθήκευσης ενέργειας και η χολίνη ένας δείκτης σύνθεσης και καταστροφής της κυτταρικής μεμβράνης ("membrane turnover"). Όσες παθολογικές οντότητες προκαλούν βλάβες των νευρώνων έχουν σαν αποτέλεσμα ελάττωση του NAA, όσες προκαλούν βλάβες στη γλοία

ή διεγείρουν τον πολλαπλασιασμό της αυξάνουν τη χολίνη, όσες διαταράσσουν την αερόβια γλυκόλυση έχουν σαν αποτέλεσμα παραγωγή γαλακτικού και όσες προκαλούν νέκρωση απελευθερώνουν λιπίδια και ελατώνουν την κρεατίνη⁷³⁻⁷⁵. Επειδή η φυσιολογική συγκέντρωση αυτών των μεταβολιτών παρουσιάζει διακυμάνσεις ανάλογα με την ανατομική εντόπιση και επειδή το ανιχνευόμενο σχετικό σήμα από μια δεδομένη συγκέντρωση κάθε μεταβολίτη ποικίλει ανάλογα και με το TE που επιλέγεται για κάθε ακολουθία φασματοσκοπίας, η σύγκριση με τα φάσματα των φυσιολογικά παρουσιάζομενων όγκων ενδιαφέροντος (voxels) είναι αποφασιστική για την κλινική ερμηνεία της MRS⁷⁶⁻⁸⁰.

Η φασματοσκοπία μαγνητικού συντονισμού: Διαφορική διάγνωση

Παρόλο που το κλασικό πρότυπο των φασμάτων του γλοιώματος είναι καλά καθορισμένο [αύξηση της χολίνης και ελάττωση του NAA, με παρουσία λιπιδίων και γαλακτικού οξέος συνήθως να αναδεικνύονται στο πολύμορφο γλοιοβλάστωμα (GBM)], μελέτες οι οποίες έχουν διεξαχθεί με στόχο την πρόβλεψη του ιστολογικού τύπου του όγκου δεν παρουσίασαν ικανή ειδικότητα για να την καταστήσουν κλινικά χρήσιμο συμπλήρωμα στις περισσότερες περιπτώσεις. Η MRS στις εξωπαρεγχυματικές εξεργασίες μη γλοιοακής προέλευσης, όπως το μηνιγγίωμα, εμφανίζει γενικά πολύ υψηλή κορυφή χολίνης και έως και πλήρη απουσία



Εικόνα 6: Δύο φάσματα (TE= 135ms) από ασθενείς οι οποίοι παρουσιάζουν ανομοιογενώς ενισχυόμενες αλλοιώσεις της λευκής ουσίας. Παρατηρείται αύξηση της χολίνης, ελάττωση του NAA και μέτρια ποσότητα γαλακτικού και στις δύο περιπτώσεις, χωρίς να μπορεί να διαφοροδιαγνωστεί η μία από την άλλη με την MRS.

του NAA, διότι αυτοί οι όγκοι δεν περιέχουν νευρώνες. Παρόλο που η παρουσία πολύ υψηλής κορυφής αλανίνης σε μια υποκατηγορία μηνιγγιωμάτων μπορεί να είναι χρήσιμη στην υπόδειξη της διάγνωσης, μια σχετικά πρόσφατη έγκυρη δημοσίευση υποδεικνύει ότι η παρουσία σχετικά χαμηλών επιπέδων αλανίνης που ανιχνεύεται μέχρι και σε ποσοστό 80% των μηνιγγιωμάτων, δεν είναι χρήσιμη καθώς ανιχνεύεται και με παρόμοια συχνότητα στις μεταστάσεις και το νευροϊλήνωμα (Schwannoma)⁸¹. Αυτό το εύρημα (αλανίνη) μπορεί να βοηθήσει στη διάκριση των ευμεγεθών μηνιγγιωμάτων από τα περιφερικά ενισχυόμενα ενδοπαρεγχυματικά νεοπλάσματα, ιδιαίτερα όταν η MRS χρησιμοποιείται σε συνδυασμό με την απεικόνιση αιματικής διήθησης (όπως θα περιγραφεί παρακάτω), αλλά έχει αποδειχτεί αναξιόπιστο στη διάκριση μεταξύ μεταστάσεων και πολύμορφου γλοιοβλαστώματος, διότι και οι δύο οντότητες μπορούν να εμφανίσουν υψηλή χολίνη, απών ή πολύ χαμηλό NAA και παρουσία λιπιδίων και γαλακτικού οξέος. Μια σημαντική εφαρμογή της MRS στη διαφορική διάγνωση των υψηλού βαθμού κακοήθειας όγκων του εγκεφάλου, είναι η διάκριση του αγγειογενούς οιδήματος που προκαλείται από μια δευτεροπαθή εντόπιση -ιδιαίτερα αν είναι αγνώστου πρωτοπαθούς- και της διήθησης περίξ ενός πρωτοπαθούς όγκου. Στην πρώτη περίπτωση, η περιοχή περίξ της εστίας εμφανίζει λόγο χολίνης/NAA χαμηλότερο ή το πολύ ίσο του 1. Στη δεύτερη περίπτωση, ο αντίστοιχος λόγος είναι σαφώς υψηλότερος (Εικόνα 5).

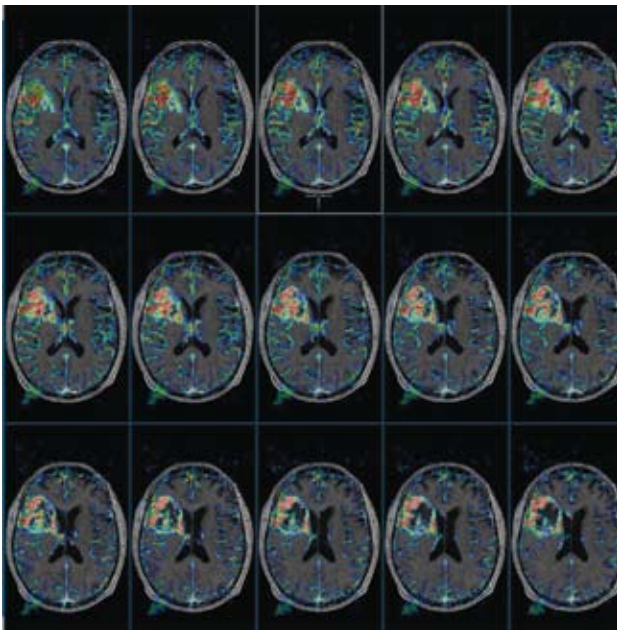
Εκτεταμένη έρευνα έχει αποτύχει να αποδείξει πως η MRS προσθέτει αξιοπιστία στη διαφορική διάγνωση

των διαφόρων ιστολογικών τύπων των όγκων του ΚΝΣ ή στη διάκριση τους από μη-νεοπλασματικές εξεργασίες όπως η απομυελίνωση, η ισχαιμία και η γλοίωση⁸²⁻⁸⁵. Η έλλειψη ειδικότητας των βασικών δεικτών της MRS μπορεί να εξηγήσει αυτόν τον περιορισμό. Μια υψηλή τιμή χολίνης μπορεί να υποδεικνύει ταχεία αναδιοργάνωση της κυτταρικής μεμβράνης, όπως συμβαίνει σε ένα νεόπλασμα με ταχεία δημιουργία μεμβρανών, αλλά και στην απομυελίνωση ή την ισχαιμία που εμφανίζουν ταχεία καταστροφή των μεμβρανών. Και οι τρεις εξεργασίες μπορούν να θίξουν τη νευρωνική λειτουργία ή ακεραιότητα, ελαττώνοντας το επίπεδο του NAA. Τόσο η ισχαιμία όσο και το νεόπλασμα έχουν σαν αποτέλεσμα αναερόβιο μεταβολισμό και νέκρωση με συνεπακόλουθη παραγωγή γαλακτικού και λιπιδίων. Μια αξιοσημείωτη εξαίρεση στον παραπάνω κανόνα αποτελεί η διάκριση ενός αποστήματος από μια δακτυλιοειδώς ενισχυόμενη εξεργασία με την ανάδειξη αμινοξέων εντός του κυστικού περιεχομένου του αποστήματος, εύρημα το οποίο είναι έως και παθογνωμονικό, αντανάκλωντας την παρουσία ενεργών πολυμορφοπύρηνων λευκοκυττάρων και άρα την ύπαρξη βακτηριακής μάλλον παρά παρασιτικής λοίμωξης (Εικόνα 6)^{5,86}.

Η φασματοσκοπία μαγνητικού συντονισμού στον προεγχειρητικό καθορισμό του βαθμού κακοήθειας των γλοιομάτων και τη χειρουργική καθοδήγηση

Παρόλο που η MRS δεν έχει αποδειχθεί αξιόπιστη στη διαφορική διάγνωση των όγκων του εγκεφάλου, η ποιοτική ή ποσοτική ανίχνευση υψηλού λόγου χολίνης/NAA εμφανίζεται σε αρκετές μελέτες ως

υποδεικνύουσα την παρουσία υψηλού βαθμού κακοήθειας νεοπλασματος του εγκεφάλου^{19,87}. Παρομοίως η παρουσία λιπιδίων/γαλακτικού σε μη αντιμετωπισθέντα θεραπευτικά γλοιώματα υποδεικνύει την ύπαρξη νεκρωτικού νεοπλασματος βαθμού κακοήθειας IV^{19,88}. Μολονότι υπάρχει σημαντική αλληλοεπικάλυψη όσον αφορά τα φάσματα υψηλού και χαμηλού βαθμού κακοήθειας όγκων, αν ληφθούν δεδομένα MRS, με σχολαστική μεθοδολογία, τα οποία εμφανίζουν λόγο χολίνης/NAA μεγαλύτερο του 2.2, θεωρείται ότι συμβάλλουν στη βελτιστοποίηση της ακρίβειας της MRI στην πρόβλεψη του βαθμού κακοήθειας του νεοπλασματος⁸⁹⁻⁹¹, παρά το γεγονός ότι οι μέθοδοι αιματικής διήθησης (PMR και T1P) είναι τεχνικά πιο εύρωστες και λιγότερο δαπανηρές. Το τελευταίο έχει ως αποτέλεσμα την ελάττωση της χρήσης της MRS για την εκτίμηση μιας ενδοκρανιακής χωροκατακτητικής εξεργασίας, ενώ εξεργασίες με υποψία ολιγοδενδρογλοιώματος παραμένουν η εξαίρεση, διότι υψηλές συγκεντρώσεις αιματικού όγκου μπορούν να παρατηρηθούν και στα χαμηλού βαθμού κακοήθειας, περιορίζοντας τη χρησιμότητα της απεικόνισης της αιματικής διήθησης στον προσδιορισμό του βαθμού



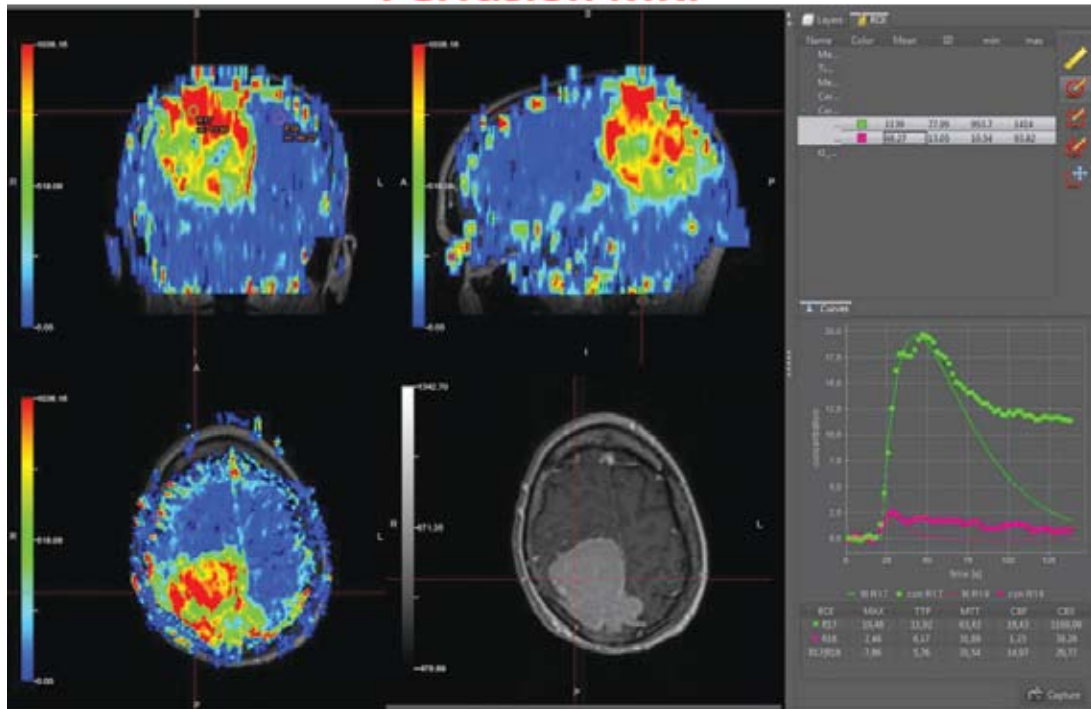
Εικόνα 7α: Χάρτης σχετικού εγκεφαλικού αιματικού όγκου (rCBV) με διόρθωση της εκροής (leakage) συγχωνευμένος με T1-βαρύτητας εικόνες μετά από ενδοφλέβιο χορήγηση παραμαγνητικής ουσίας, για την ανάδειξη της νεοαγγείωσης, η οποία δεν συμβαδίζει όπως φαίνεται απαραίτητα με τις περιοχές που ενισχύονται στις T1-βαρύτητας εικόνες.

κακοήθειας της βλάβης⁹²⁻⁹⁵. Επίσης, ορισμένοι συγγραφείς έχουν υποδείξει ότι η MRS μπορεί να είναι πιο χρήσιμη από την απεικόνιση αιματικής διήθησης στην περίπτωση συνύπαρξης τοπικής υποτροπής του όγκου και μετακινικής νέκρωσης, αλλά αυτή η υπόθεση είναι πολύ δύσκολο να αποδειχθεί λόγω της έλλειψης κατάλληλης “gold standard” μεθόδου⁹⁶. Η χρήση της MRS για την καθοδήγηση βιοψιών σε περιοχές με υψηλό λόγο χολίνης/NAA έχει αναφερθεί ότι αυξάνει την ακρίβεια δειγματοληψίας του όγκου, στοχεύοντας περιοχές με μεταβολικά ενεργό νεόπλασμα εντός περιοχών ανομοιογενούς γλοιώματος, με αποτέλεσμα την ελάττωση των ψευδώς αρνητικών αποτελεσμάτων βιοψίας^{97,98}. Ανάλογες μέθοδοι χρησιμοποιούνται για την καθοδήγηση στερεοτακτικής ακτινοχειρουργικής⁹⁹⁻¹⁰¹. Η πραγματική χρησιμότητα της MRS για αυτές τις εφαρμογές είναι δύσκολο να αποτιμηθεί με βεβαιότητα, διότι η ακριβής συσχέτιση των παθολογοανατομικών ευρημάτων με την ανατομική εντόπιση στην MRI είναι πολύ δύσκολη και τα αποτελέσματα χειρουργικής, ακτινοχειρουργικής ή/και εστιακής αποσυμπίεστικής θεραπείας είναι πτωχά. Μια σχετικά πρόσφατη αναφορά έδειξε ότι το γλοιόωμα μπορεί να ελαττώσει το συνολικό NAA του εγκεφάλου μέχρι και 30%, περισσότερο και από όσο θα μπορούσε να εξηγηθεί από το φορτίο του ορατού όγκου, προτείνοντας ότι η ελάττωση του συνολικού NAA του εγκεφάλου θα μπορούσε να αντιπροσωπεύει το συνολικό φορτίο του διηθητικού όγκου¹⁰². Επειδή η διήθηση αποτελεί το κυριότερο χαρακτηριστικό των γλοιωμάτων που δεν μπορεί να ανιχνευθεί επαρκώς με τις ήδη υπάρχουσες τεχνικές, η σημασία της ελάττωσης του συνολικού NAA του εγκεφάλου αξίζει μεγαλύτερης διερεύνησης ως δείκτης πώξης πρόγνωσης και διάχυτης διασποράς ενός γλοιώματος. Μια άλλη σχετικά πρόσφατα αναφερόμενη τεχνική MRS, η οποία ανιχνεύει τη διήθηση του νεοπλασματος και χρήζει περαιτέρω μελέτης είναι η χρήση του λόγου CH2/CH3 εντός της δεξαμενής των λιπιδίων στον φυσιολογικό εγκέφαλο για τον καθορισμό του φορτίου του όγκου¹⁰³.

Η φασματοσκοπία μαγνητικού συντονισμού στον καθορισμό της θεραπευτικής ανταπόκρισης

Επειδή η όψιμη μετακινική νέκρωση χαρακτηρίζεται επίσης από την παρουσία κορυφών γαλακτικού/λιπιδίων, αυτή καθαυτή η ανάδειξή τους δεν είναι χρήσιμη στη διάκρισή της από την τοπική υποτροπή¹⁰⁴. Η πλήρης απουσία των κορυφών NAA ή διαδοχικές εξετάσεις MRS, οι οποίες να τεκμηριώνουν την ελάττωση του NAA και της χολίνης συνδυάζοντας την παρουσία

Perfusion MRI



Εικόνα 76: Η PMR καμπύλη TIC (κάτω δεξιά) και ο χάρτης rCBV (αριστερά) αναδεικνύουν πολύ υψηλό μικροαγγειακό αιματικό όγκο. Η επιστροφή στη βασική γραμμή της καμπύλης TIC (πράσινο χρώμα) της βλάβης υπολείπεται σαφώς συγκρινόμενη με την αντίστοιχη φυσιολογική περιοχή του εγκεφάλου στο αντίπλευρο ημισφαίριο (μωβ χρώμα). Αυτό είναι χαρακτηριστικό υψηλής διαφυγής πρώτης δόδου και σχεδόν παθολογικό σε μια εξωπαρεγχυματική βλάβη που δεν διαθέτει αιματοεγκεφαλικό φραγμό. Σε αυτόν τον ασθενή, η υψηλή διαπερατότητα των αγγείων της βλάβης παράγει ιδιαίτερως υψηλή ενίσχυση στην καθυστερημένη T1-βαρύτητας εικόνα μετά από ενδοφλέβιο χορήγηση παραμαγνητικής ουσίας (κάτω μέσον) με πρότυπο, το οποίο είναι σχεδόν απόλυτα συμβατό με την παρουσία μηνιγγιώματος. Τα σαφώς διακριτά ευρήματα της PMR που σκιαγραφούνται σαφώς στην παραπάνω εικόνα μπορούν να προσφέρουν μέγιστη βοήθεια στη διαφορική διάγνωση λιγότερο τυπικών ακτινομορφολογικών και αιμοδυναμικών χαρακτηριστικών αλλοιώσεων.

γαλακτικού/λιπιδίων, υποδεικνύουν νέκρωση ιδιαίτερα αν επιβεβαιώνονται από έναν αυξανόμενο δείκτη ADC και χαμηλό αιματικό όγκο (rCBV). Αντιθέτως, μια σημαντική αύξηση της χολίνης με ελάττωση του NAA στη διάρκεια της παρακολούθησης, με συνεπακόλουθη αύξηση του λόγου χολίνης/NAA, αποτελούν σημαντικές ενδείξεις υποτροπής του όγκου, όταν συνδυάζεται με αντίστοιχα ευρήματα της μορφολογικής MRI^{98,100,105-107}. Γενικά ο σειριακός έλεγχος με MRS, υπό εντατικά ελεγχόμενες συνθήκες, αποδείχθηκε ότι αποτελεί ένα χρήσιμο επιπρόσθετο εργαλείο της συμβατικής απεικόνισης για τη διάκριση της εστιακής υποτροπής των υψηλού βαθμού κακοήθειας νεοπλασμάτων από την όψιμη μετακινική νέκρωση στα χέρια ενός μικρού αριθμού ερευνητικών ομάδων, ιδιαίτερα αν συνδυάζεται με τα υπόλοιπα απεικονιστικά δεδομένα. Αποτελεί δυσμενές γεγονός ότι η χωρική διακρίμανση

χολίνης, NAA, γαλακτικού και λιπιδίων εντός ενός δεδομένου όγκου του εγκεφάλου είναι συχνά πολύ μεγαλύτερη από όσο η αλλαγή αυτών των μεταβολιτών κατά τη διάρκεια του χρόνου παρακολούθησης. Έτσι, μικρές διαφορές στην τοποθέτηση του όγκου ενδιαφέροντος (voxel) σε διαδοχικές εξετάσεις ή στην τεχνική της εξέτασης MRS, έχουν σαν αποτέλεσμα να μη μπορούν να θεωρηθούν αξιόπιστες οι όποιες παρατηρούμενες αλλαγές κατά τη διάρκεια της παρακολούθησης ενός όγκου με MRS. Η εμπειρία έχει δείξει ότι με τα μέχρι σήμερα διαθέσιμα και εμπορικά διαθέσιμα μηχανήματα και λογισμικά MRI (hardware και software), για να είναι κλινικά αξιόπιστη η MRS απαιτείται άμεση επίβλεψη κάθε εξέτασης MRS από έναν εκπαιδευμένο «φασματοσκόπο» (spectroscopist) ή «υπερτεχνολόγο» (supertechnologist) κάτω από την άμεση ιατρική επιστοασία. Ακόμα και στις Ηνωμένες

Πολιτείες, όπου η MRS δεν είναι αποζημιώσιμη προς το παρόν, οι παραπάνω αναφερόμενες συνθήκες και απαιτήσεις επιβάλουν ένα τόσο μεγάλο κόστος, που είναι αδύνατο για τα περισσότερα κέντρα να τις ικανοποιήσουν και έτσι δεν έχει γίνει δυνατή η καθιέρωση της σειριακής MRSI για την παρακολούθηση και καταγραφή του θεραπευτικού αποτελέσματος των εγκεφαλικών όγκων σαν πρακτικό κλινικό εργαλείο στα περισσότερα κέντρα.

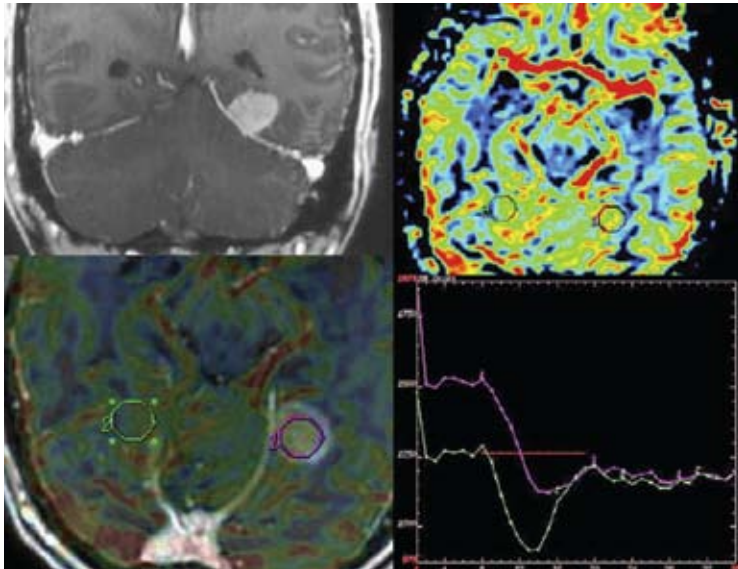
Φασματοσκοπία μαγνητικού συντονισμού: Περίληψη

Η επιλογή της κατάλληλης περιοχής ενδιαφέροντος και οι διαστάσεις του όγκου ενδιαφέροντος (voxel) είναι αποφασιστικά κριτήρια για να παραχθούν χρήσιμες πληροφορίες αποφεύγοντας ταυτόχρονα τεχνικά σφάλματα, όπως φαινόμενα μερικού όγκου που μπορούν να προκληθούν τόσο από το λιπώδη μυελό των οστικών δομών του κρανίου, όσο και από την μαγνητική επιδεκτικότητα προκαλούμενη από οστά και μέταλλα. Επιπλέον επειδή οι πληροφορίες που παρέχονται από τη φασματοσκοπία εν γένει δεν είναι αρκετά ειδικές όταν λαμβάνονται σε ένα δεδομένο χρονικό σημείο, η σύγκριση των μεταβολών των μεταβολικών, σε διαδοχικές εξετάσεις στον χρόνο, είναι αποφασιστική για την ακριβέστερη ερμηνεία της. Η ανάγκη αυτή προκαλεί ένα επακόλουθο πρόβλημα αναπαραγωγιμότητας των δεδομένων σε αυτές τις διαδοχικές εξετάσεις MRS. Ως αποτέλεσμα αυτού, οι ομάδες εργασίας που έχουν ασχοληθεί επισταμένως και επιτυχώς με την MRS και την MRSI στην νευροογκολογία, θεωρούν απαραίτητο να συλλεχθούν επιπρόσθετα πληθυσμιακά δεδομένα, από όσα είναι διαθέσιμα μέχρι στιγμής στην καθημερινή κλινική ρουτίνα, τόσο όσον αφορά την παραγωγή, όσο και την επεξεργασία της MRS για την ορθότερη ερμηνεία της.

ΜΙΚΡΟΑΓΓΕΙΑΚΗ ΑΠΕΙΚΟΝΙΣΗ ΣΤΟΥΣ ΟΓΚΟΥΣ ΤΟΥ ΕΓΚΕΦΑΛΟΥ: ΑΠΕΙΚΟΝΙΣΗ ΑΙΜΑΤΙΚΗΣ ΔΙΗΘΗΣΗΣ ΚΑΙ ΔΥΝΑΜΙΚΗ ΑΠΕΙΚΟΝΙΣΗ ΔΙΑΠΕΡΑΤΟΤΗΤΑΣ T1 ΜΕΤΑ ΑΠΟ ΕΝΔΟΦΛΕΒΙΑ ΧΟΡΗΓΗΣΗ ΠΑΡΑΜΑΓΝΗΤΙΚΗΣ ΟΥΣΙΑΣ

Η πλέον σύγχρονη έρευνα βασικής βιολογίας εστιάζει στην αλληλεπίδραση της υποξίας του όγκου, στην ενεργοποίηση των μακροφάγων και στη γονιδιακή έκφραση των γλοιομάτων κατά τη μετάπτωση από τη φυσιολογική διαπερατότητα και τον αιματικό όγκο στην αύξηση της διαπερατότητας και του όγκου

των τοπικών αγγείων και τελικά στην άμεση νεοαγγειογένεση κατά τη διάρκεια της αποδιαφοροποίησης ενός χαμηλού βαθμού κακοήθειας γλοιομάτος σε πολύμορφο γλοιοβλάστωμα¹⁰⁸. Σε περιοχές όπου το διηθητικό και κυτταροβριθές γλοίωμα αρδευόμενο από τα τοπικά αγγεία μετατρέπεται σε υποξικό, η έκκριση αγγειο-ενεργών ουσιών [συμπεριλαμβανομένου και του αγγειακού ενδοθηλιακού αυξητικού παράγοντα (vascular endothelial growth factor - VEGF)], ιντερλευκίνης 8 (IL-8), του αυξητικού παράγοντα που προέρχεται από τα αιμοπετάλια (platelet-derived growth factor - PDGF) και του υποδοχέα του επιδερμικού αυξητικού παράγοντα (epidermal growth factor receptor - EGFR) από το γλοίωμα και τα ανοσοποιητικά κύτταρα του ξενιστή (host immune cells) επάγουν την έκφραση των ακουαπορινών (aquaporins), ιδιαίτερα της AQP4 και καταστέλλουν την έκφραση των πρωτεϊνών της ερμητικής συνένωσης του ενδοθηλίου, που συνεπάγεται σε κυμαινόμενο βαθμό την ανεπάρκεια του αιματοεγκεφαλικού φραγμού (blood-brain barrier - BBB)¹⁰⁹. Στο πολύμορφο γλοιοβλάστωμα (GBM), από την άλλη, ο σχηματισμός πυκνής κοίτης από χαρακτηριστικά ελικοειδή και δομικά ανώμαλα (“corkscrew”) νεοτριχοειδή προξενεί ιδιαίτερα υψηλό τοπικό ιστικό αιματικό όγκο. Σε αυτά τα νεοτριχοειδή, η ανεπάρκεια ή/και πλήρης απουσία της βασικής μεμβράνης και των περικυτάρων και η ελαττωμένη ενδοθηλιακή έκφραση των οκλουντινών (occludins), καθώς και άλλων επιφανειοδραστικών πρωτεϊνών, έχουν σαν αποτέλεσμα μεγάλα κενά του ενδοθηλίου ή/και θυριδοποίηση αυτού και διαφυγή αίματος από τις διακυττάριας ερμητικές συνενώσεις. Οι παραπάνω μηχανισμοί σε συνεργασία προκαλούν την αξιοσημείωτη αύξηση της τριχοειδικής διαπερατότητας^{110,111}. Αυτά τα δύο βασικά χαρακτηριστικά της νεοαγγείωσης των όγκων είναι ο στόχος των μικροαγγειακών μεθόδων απεικόνισης που θα αναλυθούν παρακάτω: η τεχνική δυναμικής απεικόνισης μαγνητικής επιδεκτικότητας T2* - βαρύτητας «αιματικής διήθησης» [“perfusion” (PMR)] χρησιμοποιείται για την εκτίμηση του όγκου της νεοαγγειακής τριχοειδικής κοίτης κατά τη διάρκεια της πρώτης δόσης της ταχέως χορηγούμενης ενδοφλεβίως παραμαγνητικής ουσίας (first pass of a contrast bolus) και η τεχνική δυναμικής ενίσχυσης T1 - βαρύτητας «διαπερατότητας» (T1P) χρησιμοποιούνται για την εκτίμηση της ανεπάρκειας του αιματοεγκεφαλικού φραγμού (BBB), καταγράφοντας την έξοδο της παραμαγνητικής ουσίας στον εξωαγγειακό χώρο, κατά τη διάρκεια τόσο της πρώτης δόσης της ταχέως χορηγούμενης ενδοφλεβίως παραμαγνητικής ουσίας,



Εικόνα 8: Σύγκριση έγχρωμου χάρτη rCBV (άνω δεξιά) και TIC (κάτω δεξιά) με τοποθέτηση περιοχών ενδιαφέροντος εντός της ενισχυόμενης βλάβης με ευρεία βάση πρόσφυσης στο σκηνίδιο (κάτω αριστερά, μωβ) και στην αντίστοιχη φυσιολογική περιοχή της αντίπλευρης λευκής ουσίας (κάτω αριστερά, πράσινο). Απεικονίζεται η χαρακτηριστική καμπύλη εκροής πρώτης δίοδου (TIC) ενός όγκου που δεν προέρχεται από τη γλοία και αιματικός όγκος ελάχιστα υψηλότερος από αυτόν της φυσιολογικής λευκής ουσίας (TIC και έγχρωμος χάρτης rCBV). Σε συνδυασμό με τα ευρήματα της στεφανιαίας T1-βαρύτητας εικόνας μετά από ενδοφλέβιο χορήγηση παραμαγνητικής ουσίας (άνω αριστερά), η απεικόνιση αιματικής διήθησης θέτει την ισχυρή υποψία της μηνιγγικής μετάστασης, που επιβεβαιώθηκε ιστολογικά ότι προερχόταν από μη-μικροκυτταρικό καρκίνο του πνεύμονος.

όσο και στις φάσεις επανακυκλοφορίας της.

Μικροαγγειακή αιμοδυναμική απεικόνιση: MRI απεικόνιση αιματικής διήθησης (PMR)

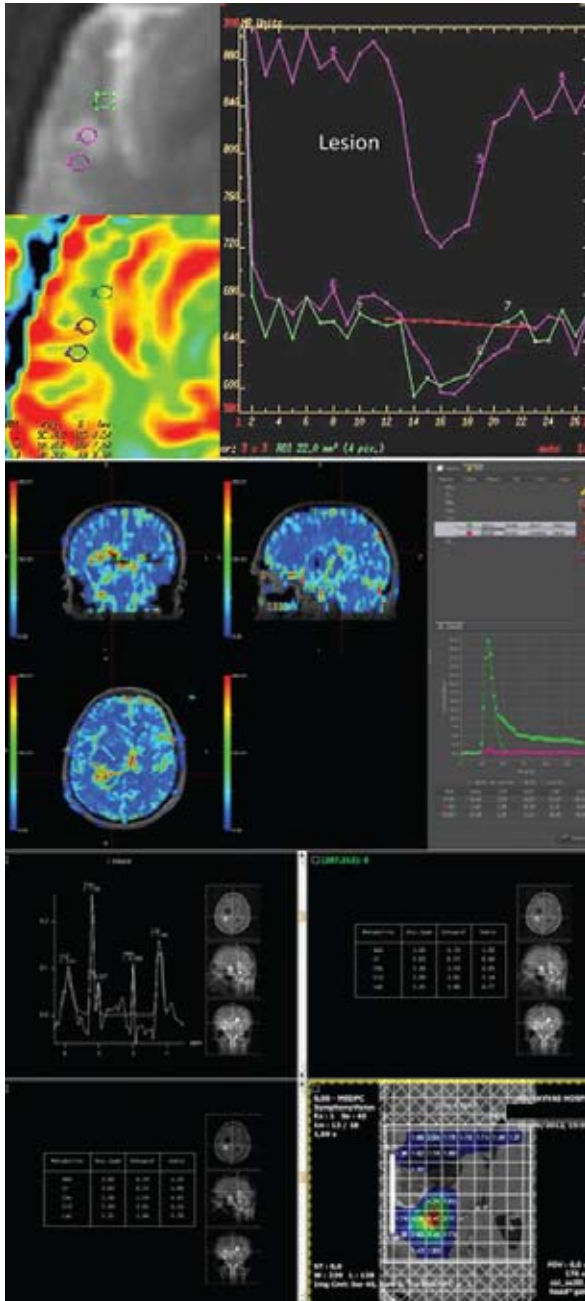
Η PMR των όγκων του εγκεφάλου βασίζεται σε μια υψηλής ταχύτητας και πίεσης ενδοφλέβια έγχυση μεγάλης ποσότητας παραμαγνητικής ουσίας, ώστε να παραχθεί μια δυναμική ελάττωση της έντασης του σήματος στις εικόνες βαρύτητας μαγνητικής επιδεκτικότητας ($T2^*$) που λαμβάνονται σειριακά για να καλύψουν το σύνολο του εγκεφαλικού παρεγχύματος κάθε 1-2 δευτερόλεπτα κατά τη διάρκεια της ενδοφλέβιας έγχυσης. Η αλλαγή του σήματος σε κάθε όγκο ενδιαφέροντος (voxel) χρησιμοποιείται για να υπολογιστεί ο σχετικός εγκεφαλικός αιματικός όγκος (relative cerebral blood volume - rCBV) αυτού του voxel, ο οποίος μετά μπορεί να παρουσιαστεί είτε ως έγχρωμος χάρτης είτε ως γραφική παράσταση της αλλαγής της έντασης του σήματος σε μια δεδομένη περιοχή κατά τη διάρκεια του χρόνου λήψης των δεδομένων (καμπύλη χρόνου-έντασης σήματος - time intensity curve - TIC). Επειδή οι κλινικά διαθέσιμες τεχνικές παράγουν μάλλον σχετικούς παρά ποσοτικούς χάρτες αιματικού όγκου, οι αιματικοί όγκοι της φυσιολογικά εμφανιζόμενης λευκής και φαιάς ουσίας χρησιμοποιούνται σαν εσωτερικές αναφορές για εποπτικές συγκρίσεις και για μετρήσεις σε επιλεγμένες περιοχές ενδιαφέροντος^{112,113}. Αυτή η μεθοδολογία λειτουργεί σχετικά αξιόπιστα, διότι ο CBV της φυσιολογικής φαιάς ουσίας είναι περίπου πολλαπλάσιος αυτού της λευκής ουσίας κατά 2.7, μια τιμή που βρίσκεται ακριβώς πάνω από τα διαγνωστικά όρια του 1.5-2.5, τα οποία αναφέρονται

ως πλέον χρήσιμα για τη διάκριση μεταξύ χαμηλού και υψηλού βαθμού κακοήθειας γλοιομάτων. Εκτός από την επιθεώρηση των rCBV χαρτών, η αξιόπιστη ερμηνεία απαιτεί και αξιολόγηση των TIC ώστε να ανιχνεύεται και να προσμετράται η ύπαρξη τεχνικών σφαλμάτων (artifacts) που προκύπτουν από τη μαγνητική επιδεκτικότητα, την κίνηση του ασθενούς, τον συγχρονισμό της έγχυσης της παραμαγνητικής ουσίας ή και άλλων φαινομένων. Το πρότυπο της καμπύλης TIC παρέχει μια αδρή εκτίμηση της διαπερατότητας των τριχοειδών που μπορεί να είναι πολύ χρήσιμη στη διαφορική διάγνωση.

MRI απεικόνιση αιματικής διήθησης στην προεγχειρητική διαφορική διάγνωση ενδοκρανιακών χωροκατακτιπτικών εξεργασιών

Η αδρή εκτίμηση της διαπερατότητας από το πρότυπο της καμπύλης TIC μπορεί να μας παρέχει σημαντικές πληροφορίες για τη φύση της βλάβης. Τα μικροαγγεία εντός των εξωπαρεγχυματικών ή μη γλοιακών όγκων -μηνιγγίωμα, θήλωμα χοριοειδούς πλέγματος, μετάσταση, λέμφωμα κλπ- δεν σχηματίζουν αιματοεγκεφαλικό φραγμό κι έτσι ένα πολύ μεγάλο κλάσμα της παραμαγνητικής ουσίας εκρέει στον εξωαγγειακό χώρο κατά τη διάρκεια της πρώτης δίοδου¹¹⁴⁻¹¹⁶. Επειδή τα μικροαγγεία του γλοιώματος σχηματίζουν αιματοεγκεφαλικό φραγμό, ο οποίος είναι ανεπαρκής αλλά όχι απών, η καμπύλη TIC επιστρέφει σημαντικά προς τη βασική γραμμή σε αυτούς τους όγκους, αν και όχι στον βαθμό που επιστρέφει στο φυσιολογικό εγκεφαλικό παρέγχυμα. Η διαφορά μεταξύ αυτών των προτύπων καμπύλης μπορεί να συνεισφέρει

σημαντικά στη διάκριση του τύπου του όγκου σε περιπτώσεις περιφερικά εντοπιζόμενων ενισχυόμενων εξεργασιών, όπου η διαφορική διάγνωση περιλαμβάνει το μηνιγγίωμα και το πολύμορφο γλοιοβλάστωμα,

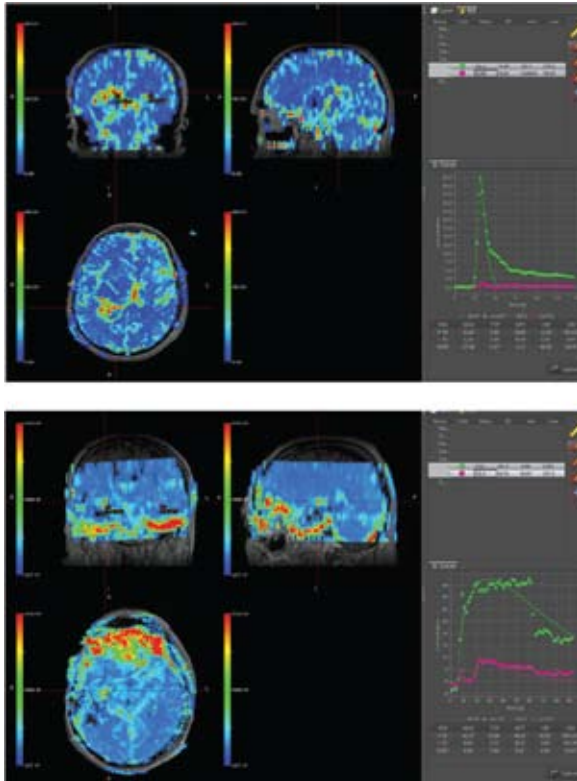


Εικόνα 9: TIC και rCBV χάρτης ενός χαμηλού βαθμού κακοήθειας ολιγοδενδρογλιώματος (Grade II - άνω), χωρίς αξιοσημείωτη διαφορά με τις εικόνες που αντιστοιχούν σε αναπλαστικό ολιγοδενδρογλιώμα (Grade III - μέσον). Η MRS (CSI 3D TE= 135ms - κάτω) αναδεικνύει τα χαρακτηριστικά του δεύτερου με μεγαλύτερη αξιοπιστία σε σχέση με την απεικόνιση αιματικής διήθησης.

αλλά και σε περικοιλιακές ενισχυόμενες αλλοιώσεις, όπου η διαφορική διάγνωση περιλαμβάνει το θηλωματώδες καρκίνωμα του χοριοειδούς πλέγματος και το πολύμορφο γλοιοβλάστωμα (Εικόνες 7,8). Επιπρόσθετα, η PMR μπορεί να είναι αρωγός στη διάκριση του ενδοκρανιακού αποστήματος από το κυστικό γλοίωμα, αναδεικνύοντας rCBV χαμηλότερο ή παρόμοιο της περίξ λευκής ουσίας στο απόστημα⁶. Αν και αρκετά άρθρα πιστοποιούν πως οι μεταστάσεις εμφανίζουν μια διακύμανση του αιματικού τους όγκου, που σχετίζεται με την αγγειοβρίθεια του πρωτοπαθούς όγκου και ένα εύρος τιμών που επικαλύπτεται με το πολύμορφο γλοιοβλάστωμα, δεν είναι ξεκάθαρο αν τα δεδομένα που αναφέρονται σε αυτές τις μελέτες είναι εφαρμόσιμα στο rCBV που υπολογίζεται με την καθιερωμένη spin echo planar τεχνική¹¹⁷⁻¹¹⁹. Έτσι αναμένοντας τις μελλοντικές μελέτες του rCBV των μεταστάσεων του εγκεφάλου, η PMR δεν είναι τόσο χρήσιμη όσο η DWI και η MRS στη διάκριση του αποστήματος από μια κυστική μετάσταση. Σε μια μονήρη ενδοπαρεγχυματική ενισχυόμενη αλλοίωση ωστόσο, ο συνδυασμός σημαντικής επιστροφής της καμπύλης TIC προς τη βασική γραμμή και υψηλού rCBV, το γλοίωμα είναι η πιο πιθανή διάγνωση. Αντιθέτως, χαμηλό rCBV και πολύ υψηλή εκροή πρώτης δόσους της παραμαγνητικής ουσίας, ευνοεί την υποψία της μετάστασης ή του λεμφώματος, ιδιαίτερα αν συσχετίσουμε τα ευρήματα και με την ανάδειξη υψηλής κυτταροβρίθειας στην DWI^{9,115}. Τελικώς, αν μια περιγεγραμμένη φλοιώδης ή υποφλοιώδης βλάβη εμφανίζει κατά τα άλλα απεικονιστικά χαρακτηριστικά που υπαινίσσονται περιγεγραμμένο χαμηλού βαθμού κακοήθειας γλοίωμα, αλλά αναδεικνύει χάρτες rCBV που αναδεικνύουν ιδιαίτερα αυξημένο αιματικό όγκο με τιμές ίσες ή μεγαλύτερες της φλοιώδους φαιάς ουσίας, τότε η υποψία του ολιγοδενδρογλιώματος είναι πολύ μεγάλη στη διαγνωστική μας προσέγγιση, καθώς η χαρακτηριστική “chicken-wire” νεοτριχοειδική αρχιτεκτονική που ανευρίσκεται στο ολιγοδενδρογλοίωμα προκαλεί υψηλή τιμή rCBV ανεξαρτήτως του βαθμού κακοήθειας του όγκου. Παρόλο που η ποσοτικοποιημένη ανάλυση του rCBV μπορεί να αναστρέψει αυτόν τον περιορισμό στο μέλλον, η συμβολή της MRS σε όγκους αυτού του ιστολογικού τύπου παραμένει σημαντική (Εικόνα 9)⁹²⁻⁹⁵.

MRI απεικόνιση αιματικής διήθησης στην προεγχειρητική εκτίμηση του βαθμού κακοήθειας του όγκου

Σε γνωστό αστροκύτωμα ή υποψία αυτού, η ισχυρή συσχέτιση του μέγιστου rCBV, που μετράται εντός του



Εικόνα 10: Ασθενής με επιβεβαιωμένο ιστολογικά υψηλού βαθμού κακοήθειας γλοίωμα (Grade III). Υποβλήθηκε μετά την επέμβαση (7/2012) σε ακτινοθεραπεία. Προεγχειρητικός έλεγχος (6/2012 - άνω) και έλεγχος ένα μήνα μετά το πέρας της ακτινοθεραπείας (11/2012 - κάτω). Ο rCBV χάρτης και η αντίστοιχη καμπύλη TIC της παρακολούθησης (11/2012) αναδεικνύουν ύποπτη περιοχή στον δεξιό κροταφικό λοβό (στο ύψος του φακοειδούς πυρήνα) με αυξημένο αιματικό όγκο, ο λόγος του οποίου σε σχέση με τον αιματικό όγκο της αντίπλευρης φυσιολογικής περιοχής ανέρχεται περίπου στο 10,5, εύρημα που θέτει την υποψία τοπικής υποτροπής, χωρίς ωστόσο να αποκλείεται η πιθανότητα μετακινικής νέκρωσης. Συνεστήθη έλεγχος σε σύντομο χρονικό διάστημα (εντός του επομένου τριμήνου), καθώς τόσο οι συμβατικές, όσο και οι υπόλοιπες προηγμένες τεχνικές MRI (DWI, DTI, SWI και MRS) αναδεικνύουν αλληλοαναιρούμενα ευρήματα με την απεικόνιση αιματικής διήθησης, αλλά και μεταξύ τους.

όγκου με τα παθολογοανατομικά ευρήματα όσον αφορά το βαθμό κακοήθειας, έχει τεκμηριωθεί σε μεγάλο βαθμό¹²⁰⁻¹²⁶. Η παρουσία ενός όγκου με τιμή rCBV παρόμοια ή μεγαλύτερη του φλοιού υποδεικνύει ισχυρά την παρουσία ενός όγκου βαθμού κακοήθειας IV κατά WHO 2007.

MRI απεικόνιση αιματικής διήθησης στον χειρουργικό σχεδιασμό

Παρ' όλους τους περιορισμούς της χαμηλής χωρικής διακριτικής ικανότητας, τα τεχνικά σφάλματα της μαγνητικής επιδεκτικότητας, της ποσοτικοποίησης και τη δυσκολία να γίνει συγκριτική αξιολόγηση μεταξύ δεδομένων echo-planar σε διαφορετικές εξετάσεις σε άλλες χρονικές στιγμές, ο μέγιστος rCBV έχει αποδειχθεί ότι βοηθάει σημαντικά στον προεγχειρητικό σχεδιασμό, ώστε να εξασφαλιστεί είτε η βιοψία, είτε η αφαίρεση, είτε η αποσυμπίεση του τμήματος με το μεγαλύτερο βαθμό κακοήθειας ενός ανομοιογενούς όγκου του εγκεφάλου¹²⁶⁻¹²⁸.

MRI απεικόνιση αιματικής διήθησης στην παρακολούθηση της θεραπευτικής ανταπόκρισης

Αρκετές, καλά σχεδιασμένες μελέτες τεκμηρίωσαν ότι η χαμηλή τιμή rCBV σε συνδυασμό με υψηλή τιμή ADC είναι χαρακτηριστική της όψιμης μετακινικής νέκρωσης^{28,129}. Η κλινική εμπειρία χρήσης της τιμής του rCBV για την ανίχνευση τοπικής υποτροπής είναι πολλά υποσχόμενη^{120,131}. Αυτή η εφαρμογή είναι ιδιαίτερως ενδιαφέρουσα καθώς η χημειοθεραπεία με αντι-αγγειογενετικούς παράγοντες στην εποχή μας κερδίζει όλο και μεγαλύτερο έδαφος και ο rCBV έχει αποδειχθεί ότι συσχετίζεται με την έκφραση αγγειογενετικών παραγόντων¹²³. Είναι αποφασιστικό να έχουμε δεδομένα rCBV χαρτών σαν προεγχειρητική εξέταση αναφοράς, ώστε να μας επιτρέπεται η ακριβής ερμηνεία των μεταβολών του rCBV κατά τη διάρκεια του επανελέγχου, διότι η αγγείωση των γλοιομάτων είναι πολύ ανομοιογενής τόσο για τον κάθε ασθενή ξεχωριστά, όσο και μεταξύ των ασθενών με όγκους του ίδιου βαθμού κακοήθειας¹²⁷. Η συσχέτιση με τη δοσολογία λήψης στεροειδών μπορεί να χρειάζεται για την ερμηνεία των ευρημάτων μας, καθώς ήδη, τεχνικά αυστηρές αναφορές που διερευνούν το αντικείμενο αυτό, έχουν καταλήξει σε διαφορετικά συμπεράσματα για το αν, εκτός από την αδιαφιλονίκητη επίδραση της χορήγησης υψηλής δοσολογίας στεροειδών στη διαπερατότητα των τριχοειδών, προκαλείται και οξεία ελάττωση της νέο-αγγειογένεσης και επακόλουθη αντίστοιχη ελάττωση και του CBV^{29,132,133}. Αυτή η αμφισβήτηση είναι σημαντικό να λυθεί οριστικά, διότι η διακύμανση της διαπερατότητας των αγγείων έχει σημαντική επίδραση στον υπολογισμό του CBV (Εικόνα 10).

ΜΙΚΡΟΑΓΓΕΙΑΚΗ ΑΠΕΙΚΟΝΙΣΗ ΔΙΑΠΕΡΑΤΟΤΗΤΑΣ: ΔΥΝΑΜΙΚΗ ΑΠΕΙΚΟΝΙΣΗ T1 ΔΙΑΠΕΡΑΤΟΤΗΤΑΣ ΜΕΤΑ ΑΠΟ ΕΝΔΟΦΛΕΒΙΑ ΧΟΡΗΓΗΣΗ ΠΑΡΑΜΑΓΝΗΤΙΚΗΣ ΟΥΣΙΑΣ (T1P)

Τα χαμηλού βαθμού κακοήθειας αστροκυτώματα τροφοδοτούν τις μεταβολικές τους απαιτήσεις μέσω «συν-οικειοποίησης» των τοπικών εγκεφαλικών τριχοειδών και έτσι περιορίζονται στο ρυθμό αύξησης και διόγκωσης που μπορούν να επιτύχουν με αυτήν την αιμάτωση. Η νεο-αγγειογένεση διεγερόμενη από αυτόλογη έκκριση του VEGF και άλλων κυτοκινών είναι το αποφασιστικό βήμα για την εξέλιξη ενός αστροκυτώματος χαμηλότερου βαθμού κακοήθειας σε αναπλαστικό αστροκύτωμα ή και πολύμορφο γλοιοβλάστωμα, κάνοντας δυνατή την ταχύτατη ανάπτυξη ενός συμπαγούς όγκου που έχει πολύ πωχή πρόγνωση. Η διαταραχή των ερμηπικών συνενώσεων του ενδοθηλίου των «συν-οικειοποιημένων» εγκεφαλικών τριχοειδών προάγεται από τις κυτοκίνες και προκαλεί αυξημένη διαπερατότητα για μικρομόρια και ηλεκτρολύτες, με αποτέλεσμα αγγειογενές οίδημα τόσο στα χαμηλού, όσο και στα υψηλού βαθμού κακοήθειας γλοιώματα. Εκτός από τις διαπερατές συνενώσεις του τριχοειδικού ενδοθηλίου, τα νεοτριχοειδή του GBM έχουν και μεγάλες ενδοθηλιακές οπές, που είναι υπεύθυνες για ακόμα μεγαλύτερο βαθμό διαπερατότητας, ώστε να επιτρέπεται η εξαγγείωση και μεγαλύτερων μορίων, όπως τα κηλοειδή του γαδολινίου (Gadolinium) που χρησιμοποιούνται σαν σκιαγραφικοί παράγοντες στην MRI. Η οικεία και γνωστή ενίσχυση της έντασης του σήματος στις καθυστερημένες - όψιμες διαπερατότητας T1-βαρύτητας εικόνες είναι ένας αδρός δείκτης αυτής της παθολογικής διαπερατότητας, αλλά δεν έχει αποδειχθεί ως αξιόπιστος δείκτης πραγματικής εκτίμησης αυτής. Γι' αυτόν αλλά και για άλλους επιπρόσθετους λόγους μια ποικιλία διαφόρων μεθόδων παραγωγής συσχετιζόμενων αλλά διακριτών παραμέτρων, όπως η περιοχή επιφάνειας της διαπερατότητας (permeability surface area - Kps) και η σταθερά προωθητικής μεταφοράς (forward transfer constant - K1) χρησιμοποιούνται σε διάφορα εργαστήρια. Έτσι θα προτιμήσουμε στο παρακάτω κείμενο τη χρήση του όρου «δείκτες διαπερατότητας» γνωρίζοντας και διευκρινίζοντας ταυτόχρονα ότι στο μεγαλύτερο μέρος της βιβλιογραφίας οι περισσότερες μετρήσεις είναι στενά συσχετιζόμενες αλλά όχι απαραίτητα ισοδύναμες με τον δείκτη Ktrans. Άλλες μετρήσεις που προέρχονται από την τεχνική T1P και τα δεδομένα βρίσκονται υπό διερεύνηση, περιλαμβάνουν τα ιστογράμματα σχετικής επανακυκλοφορίας (R), τα οποία βρίσκονται σε στενή συσχέτιση με τον μέγιστο ρυθμό ενίσχυσης κατά τη διάρκεια της πρώτης δόδου της παραμαγνητικής ουσίας (max dI/dt) και ίσως αντανάκλουν ένα κάπως διαφορετικό χαρακτηριστικό της μικροαγγειακής αρχιτεκτονικής¹³⁴⁻¹³⁷.

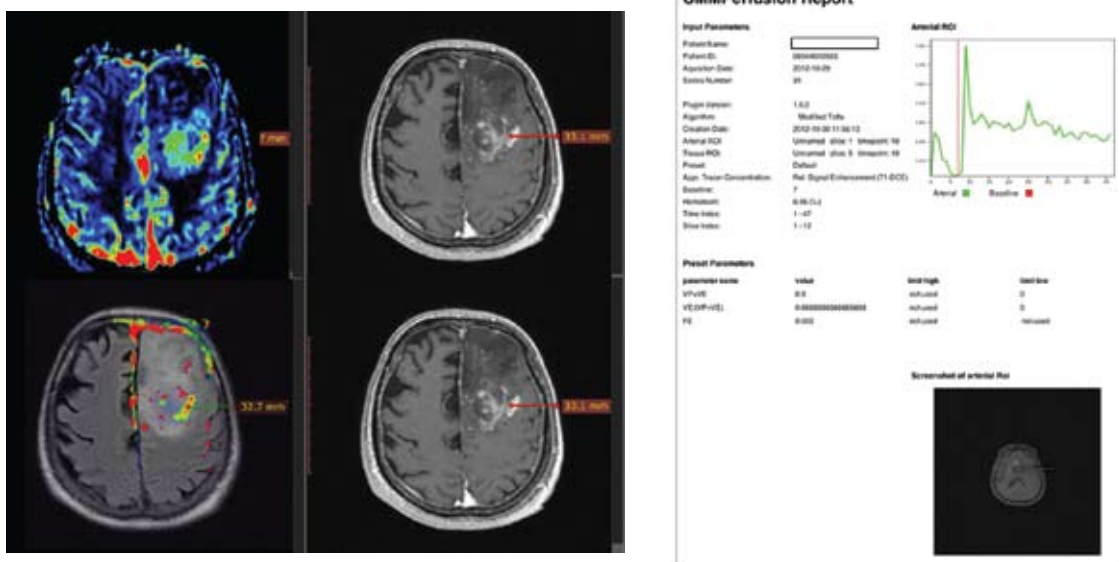
Δυναμική απεικόνιση T1 διαπερατότητας μετά από ενδοφλέβια χορήγηση παραμαγνητικής ουσίας

(T1P) στην προεγχειρητική εκτίμηση του βαθμού κακοήθειας του όγκου

Όπως ήταν αναμενόμενο από τη γνωστή συσχέτιση της παθολογικής νεοαγγείωσης με το βαθμό κακοήθειας σε αρκετά μοντέλα¹¹⁰, η συσχέτιση της αυξημένης διαπερατότητας με τον αυξανόμενο βαθμό κακοήθειας του όγκου, έχει αποδειχθεί ότι είναι ισχυρή, υποδεικνύοντας ότι η χρησιμοποιούμενη τεχνική είναι αξιόπιστη^{134,136-139}. Οι αναφορές ότι οι μετρήσεις διαπερατότητας υπολείπονται του rCBV ελαφρώς για την πρόβλεψη του βαθμού κακοήθειας^{139,140} δεν αποτέλεσαν έκπληξη, διότι εκτός από την νεο-αγγειογένεση, υπάρχουν πολλοί διαφορετικοί φυσιολογικοί παράγοντες που πιθανώς αυξάνουν την τριχοειδική διαπερατότητα: τοπική φλεγμονώδης αντίδραση στον όγκο, ισχαιμία του όγκου, απελευθέρωση τοξικών μεταβολιτών, ανταπόκριση στα κορτικοστεροειδή, χρήση ανοσοκατασταλτικών χημειοθεραπευτικών παραγόντων, αλλά και η μετακινική νέκρωση είναι ορισμένα παραδείγματα. Όπως ήταν επίσης αναμενόμενο, παρόλο που η διαπερατότητα είναι ανεξάρτητη του αιματικού όγκου¹⁴¹, οι δείκτες διαπερατότητας συσχετίζονται ισχυρά με τον rCBV στο υψηλού βαθμού κακοήθειας γλοίωμα¹⁴², πιθανώς εξαιτίας της αναρρύθμισης της νεο-αγγειογένεσης και της αυξημένης αγγειακής διαπερατότητας από τον VEGF και άλλους προ-αγγειογενετικούς παράγοντες. Ένας μεγάλος αριθμός εργασιών, τόσο δημοσιευμένων όσο και σε φάση εκτύπωσης, εξερευνούν τη χρησιμότητα διαφόρων συνδυασμών του δείκτη αιματικού όγκου με τους δείκτες διαπερατότητας για τη βελτίωση της ταξινόμησης των όγκων του ΚΝΣ.

Δυναμική απεικόνιση T1 διαπερατότητας μετά από ενδοφλέβια χορήγηση παραμαγνητικής ουσίας (T1P) στη μετεγχειρητική παρακολούθηση της θεραπευτικής ανταπόκρισης

Εīs πείσμα του μεγάλου αριθμού τεχνικών δημοσιεύσεων αλλά και πρώιμης κλινικής εμπειρίας με τη χρήση και τη δυνατότητα της T1P στη διάκριση της υποτροπής από τη μετακινική νέκρωση^{135,138}, οι δείκτες διαπερατότητας δεν έχουν ακόμη κερδίσει την ευρεία κλινική αποδοχή κυρίως διότι (1) ο χρόνος κτήσης των δεδομένων είναι σαφώς μεγαλύτερος της PMR, (2) η μετεπεξεργασία των δεδομένων της είναι πιο πολύπλοκη, (3) η πληθώρα των αναφερόμενων στη βιβλιογραφία δεικτών πρέπει να κατασταλάξει σε έναν γενικά αποδεκτό δείκτη και επακολούθως, (4) οι αλγόριθμοι μετεπεξεργασίας που διατίθενται στο εμπόριο υπολείπονται του λογισμικού επεξεργασίας της PMR. Παρ' όλους αυτούς τους περιορισμούς, η υψηλή ευαισθησία της T1P στην αντι-αγγειογενετική θεραπεία επιταχύνει τους ρυθμούς ανάπτυξης της μεθόδου. Μελλοντικές βελτιώσεις του hardware και software



Εικόνα 11: Σχεδιασμός για βιοψία σε ασθενή με καρδιολογικό νόσημα. rCBV χάρτης πάνω αριστερά και χάρτης διαπερατότητας (permeability – κάτω αριστερά). Σημειώνεται ότι η πιο αξιόπιστη θέση δειγματοληψίας, με αποφυγή τρώσης κρίσιμων λειτουργικών περιοχών του φλοιού και της λευκής ουσίας εμφανίζεται στην τεχνική T1P. Η ίδια περιοχή στον χάρτη rCBV δείχνει μικρότερο εγκεφαλικό αιματικό όγκο σε σχέση με τις περιοχές προσθίως και οπισθίως αυτής. Επίσης, σε πιο εσωτερικό σημείο της βλάβης παρατηρείται το αντίστροφο, δηλαδή πιο έντονος αιματικός όγκος και μικρότερη σχετικά διαπερατότητα των τριχοειδών. Δεξιά, η αντίστοιχη καθυστερημένη T1-βαρύτητας εικόνα μετά από ενδοφλέβιο χορήγηση παραμαγνητικής ουσίας. Η ιστολογική ανέδειξε μεγαλύτερο βαθμό κακοήθειας στο δείγμα που πάρθηκε με βάση την εικόνα διαπερατότητας από τη μεσότητα της εξωτερικά εμφανιζόμενης διαπερατότητας και μικρότερο στα άλλα δυο δείγματα που ελήφθησαν από περιοχές προσθίως και οπισθίως της περιοχής με αυξημένη διαπερατότητα των τριχοειδών. Ιστολογική: Πολύμορφο γλοιοβλάστωμα.

της MRI θα επιτρέψουν την πραγματοποίηση της με μεγαλύτερη χρονική και χωρική διακριτική ικανότητα και περισσότερο «καθάρων» T1-βαρύτητας δεδομένων. Αυτή η πρόοδος σε συνδυασμό με την εμφάνιση μιας ακαδημαϊκής ομοφωνίας και την εξέλιξη σταθερών εμπορικών εύρηστων εργαλείων μετεπεξεργασίας της T1P, θα μπορούσε να μεταβάλλει σημαντικά την κλινική πράξη στα επόμενα χρόνια (Εικόνα 11).

ΣΥΜΠΕΡΑΣΜΑ

Οι προηγμένες μέθοδοι νευροαπεικόνισης στην αξιολόγηση των όγκων του εγκεφάλου μπορούν πλέον να χρησιμοποιηθούν στην καθημερινή κλινική ρουτίνα, παράγοντας έναν εντυπωσιακά μεγάλο αριθμό in vivo δεδομένων που αντιπροσωπεύουν την κυτταροβρίθεια του όγκου, τον μεταβολισμό του, τη διηθητικότητα, την πυκνότητα των νεόπλαστων τριχοειδών και τη διαπερατότητά τους.

Οι συνεχώς εξελισσόμενες τεχνικές βελτιώσεις και

οι επιπρόσθετοι δείκτες υπόσχονται να φέρουν στην καθημερινή κλινική ρουτίνα δραματική αύξηση της ποσότητας και ποιότητας των δεδομένων απεικόνισης στα επόμενα χρόνια. Οι κλινικές βασικές αρχές που περιγράφηκαν σε αυτή την ανασκόπηση εκφράζουν την προκαταρκτική εμπειρία με αυτά τα νέα δεδομένα, αλλά έγινε κιόλας ξεκάθαρο ότι θα χρειαστεί μια παραδειγματική μετατόπιση της ογκολογίας και της παθολογοανατομίας του ΚΝΣ αν θέλουμε να κάνουμε πλήρη χρήση των νέων διαθέσιμων πληροφοριών. Ο πρωταρχικός στόχος της παθολογοανατομικής ταξινόμησης των εξεργασιών του εγκεφάλου και ιδιαίτερα των γλοιομάτων είναι να παρέχει μια κλινικά σημαντική κατηγοριοποίηση των όγκων του εγκεφάλου, βασισμένη στην παθολογική φυσιολογία αυτών, η οποία να επιτρέπει την αξιόπιστη πρόγνωση και τον καθορισμό των δυνατοτήτων νέων θεραπειών¹⁴³. Ήδη τα δεδομένα της MRI που είναι διαθέσιμα ανατακλούν διάφορες ανεξάρτητες απόψεις της βιολογίας των εγκεφαλικών όγκων που δεν μπορούν να ενσωματωθούν

αποτελεσματικά στην υπάρχουσα παθολογοανατομική ταξινόμηση, ούτε να χρησιμοποιηθούν για τη θεραπεία που βασίζεται σε αυτήν την κατηγοριοποίηση των όγκων του εγκεφάλου. Για αυτόν τον λόγο, αν και οι τεχνικές προκλήσεις παραμένουν, τη μεγαλύτερη σύγχρονη πρόκληση όσον αφορά τις προηγμένες απεικονιστικές μεθόδους στην απεικόνιση των όγκων αποτελεί η ανάγκη μιας νέας μεθόδου ταξινόμησης τους, η οποία να επιτρέπει την ορθότερη ενσωμάτωση των προηγμένων τεχνικών MRI, τόσο στην έρευνα των εγκεφαλικών όγκων, όσο και στην κλινική απόφαση θεραπευτικής αντιμετώπισης τους (Εικόνες 3γ, 7α). Κατά βάση χρειάζεται μια σημαντική αναθεώρηση της νοσολογίας των όγκων του εγκεφάλου. Είναι πλέον κατανοητό ότι μια καινοφανής μέθοδος ταξινόμησης των όγκων που θα περικλείει τους νέους δείκτες που μας παρέχουν οι προηγμένες τεχνικές της MRI, καθώς και τα δεδομένα της ποζιτρονικής τομογραφίας (PET), αλλά και αυτά της κυτταρικής και μοριακής απεικόνισης, θα μπορούσε να καθορίσει νέους υποτύπους όγκων με παθοφυσιολογική συσχέτιση, ώστε να προβλέπεται καλύτερα η πρόγνωση των ασθενών με όγκους του εγκεφάλου και η θεραπευτική τους ανταπόκριση σε στοχευμένους χημειοθεραπευτικούς παράγοντες από το σύγχρονο σύστημα του βαθμού κακοήθειας με παθολογοανατομικά κριτήρια. Εν τέλει, ένας αρκετά μεγάλος αριθμός πρόσφατων δημοσιεύσεων έχει εμφανιστεί αξιολογώντας τους απεικονιστικούς δείκτες με άμεση σύγκριση τους με τον μοριακό γονότυπο και φαινότυπο καθώς και την έκβαση των ασθενών με όγκο του εγκεφάλου^{126,144}. Αυτού του είδους η προσέγγιση φαίνεται ότι θα είναι τελικά η πιο ενδεδειγμένη στο όχι και τόσο μακρινό μέλλον.

SUMMARY

Katsaros VK^{1,2}, Papanikolaou N³, Liouta E^{2,4}, Stranjalis G^{2,4} **The role of Advanced MRI techniques in the diagnostic and therapeutic approach of brain tumors**

Advanced brain tumor MRI evaluation can now routinely produce an impressive array of in vivo data reflecting tumor cellularity, metabolism, invasiveness, neocapillary density and permeability. Ongoing technical improvements and additional metrics, currently reported in the literature, promise to bring to the clinic further dramatic increases in the quantity and quality of imaging data. The clinical principles outlined in this article reflect only the preliminary experience with these new data, but already it is becoming clear that a paradigm shift in neurooncology

and neuropathology will be needed if we are to make full use of the information available. The primary goal of neuropathologic glioma classification is to provide a clinically meaningful classification of brain tumors based on pathophysiology that will allow reliable prognosis and assessment of the efficacy of new therapies. Already, the MRI data available reflect several independent aspects of brain tumor biology that cannot effectively be integrated into the existing histopathologic classification or used in treatment paradigms designed around that classification. Thus, although technical challenges remain, the greatest current challenge in advanced tumor imaging is the need for a new tumor classification method that can allow better integration of advanced imaging data into brain tumor research and clinical decision making. In essence, what is needed is a significant revision of brain tumor nosology. It is conceivable that a novel tumor classification method encompassing the new, advanced-MRI metrics in addition to nucleoside positron emission tomography data and cellular and molecular microarray data could define novel pathophysiologically relevant subtypes, which would better predict brain tumor patient prognoses and responses to targeted chemotherapeutic agents than our current histopathologic grading system. A number of recent reports have been published evaluating imaging markers by direct comparison with molecular genotype and phenotype and patient outcomes. This approach seems likely to become the dominant paradigm in the future.

Key Words: Brain Tumors, Differential diagnosis, Treatment and Response, Advanced MRI evaluation

¹Department of MRI, Anti-Cancer and Oncology Hospital St. Savvas

²Department of Neurosurgery, Medical School, University of Athens, General Hospital Evangelismos

³N. Papanikolaou and Associates, Advanced MRI Application Support, STEP-C, Technology and Research Institute

⁴Hellenic Center of Neurosurgical Research "P. Kokkalis"

BIBΛΙΟΓΡΑΦΙΑ

1. Ginsberg LE, Fuller GN, Hashmi M, et al. The significance of lack of MR contrast enhancement of supratentorial brain tumors in adults: histopathological evaluation of a series. *Surg Neurol* 1998;49(4):436-40.
2. Provenzale J, Mukundan S, Barboriak DP. Diffusion-

- weighted and perfusion MR imaging for brain tumor characterization and assessment of treatment response. *Radiology* 2006; 239(3):632–49.
3. Mardor Y, Pfeffer R, Spiegelmann R, et al. Early detection of response to radiation therapy in patients with brain malignancies using conventional and high b-value diffusion-weighted magnetic resonance imaging. *J Clin Oncol* 2003;21:1094–100.
 4. Reddy JS, Mishra AM, Behari S, et al. The role of diffusion-weighted imaging in the differential diagnosis of intracranial cystic mass lesions: a report of 147 lesions. *Surg Neurol* 2006;66(3):246–50.
 5. Mishra AM, Gupta RK, Jaggi RS, et al. Role of diffusion-weighted imaging and in vivo proton magnetic resonance spectroscopy in the differential diagnosis of ring-enhancing intracranial cystic mass lesions. *J Comput Assist Tomogr* 2004;28(4):540–7.
 6. Erdogan C, Hakyemez B, Yildirim N, et al. Brain abscess and cystic brain tumor: discrimination with dynamic susceptibility contrast perfusion-weighted MRI. *J Comput Assist Tomogr* 2005;29(5):663–7.
 7. Tsui EY, Leung WH, Chan JH, et al. Tumefactive demyelinating lesions by combined perfusion-weighted and diffusion weighted imaging. *Comput Med Imaging Graph* 2002;26(5): 343–6.
 8. Guo AC, Cummings TJ, Dash RC, et al. Lymphomas and high-grade astrocytomas: comparison of water diffusibility and histologic characteristics. *Radiology* 2002;224:177–83.
 9. Calli C, Kitis O, Yunten N, et al. Perfusion and diffusion MR imaging in enhancing malignant cerebral tumors. *Eur J Radiol* 2006;58(3):394–403.
 10. Okamoto K, Ito J, Ishikawa K, et al. Diffusion-weighted echo-planar MR imaging in differential diagnosis of brain tumors and tumor-like conditions. *Eur Radiol* 2000;10:1342–50.
 11. Toh CH, Chen YL, Hsieh TC, et al. Glioblastoma multiforme with diffusion-weighted magnetic resonance imaging characteristics mimicking primary lymphoma. Case report. *J Neurosurg* 2006;105:132–5.
 12. Krabbe K, Gideon P, Wagn P, et al. MR diffusion imaging of human intracranial tumours. *Neuroradiology* 1997;39(7):483–9.
 13. Kotsenas AL, Roth TC, Manness WK, et al. Abnormal diffusion-weighted MRI in medulloblastoma: does it reflect small cell histology? *Pediatr Radiol* 1999;29(7):524–6.
 14. Chenevert TL, Stegman LD, Taylor JM, et al. Diffusion magnetic resonance imaging: an early surrogate marker of therapeutic efficacy in brain tumors. *J Natl Cancer Inst* 2000; 92(24):2029–36.
 15. Chenevert TL, McKeever PE, Ross BD. Monitoring early response of experimental brain tumors to therapy using diffusion magnetic resonance imaging. *Clin Cancer Res* 1997;3(9): 1457–66.
 16. Filippi CG, Edgar MA, Ulug AM, et al. Appearance of meningiomas on diffusion-weighted images: correlating diffusion constants with histopathologic findings. *AJNR Am J Neuroradiol* 2001;22(1):65–72.
 17. Hayashida Y, Hirai T, Morishita S, et al. Diffusion-weighted imaging of metastatic brain tumors: comparison with histologic type and tumor cellularity. *AJNR Am J Neuroradiol* 2006;27(7):1419–25.
 18. Sugahara T, Korogi Y, Kochi M, et al. Usefulness of diffusion-weighted MRI with echoplanar technique in the evaluation of cellularity in gliomas. *J Magn Reson Imaging* 1999; 9:53–60.
 19. Catalaa I, Henry R, Dillon WP, et al. Perfusion, diffusion and spectroscopy values in newly diagnosed cerebral gliomas. *NMR Biomed* 2006;19(4):463–75.
 20. Yang D, Korogi Y, Sugahara T, et al. Cerebral gliomas: prospective comparison of multivoxel 2D chemical-shift imaging proton MR spectroscopy, echoplanar perfusion and diffusion-weighted MRI. *Neuroradiology* 2002;44:656–66.
 21. Bulakbasi N, Kocaoglu M, Ors F, et al. Combination of single-voxel proton MR spectroscopy and apparent diffusion coefficient calculation in the evaluation of common brain tumors. *AJNR Am J Neuroradiol* 2003;24:225–33.
 22. Castillo M, Smith JK, Kwock L, et al. Apparent diffusion coefficients in the evaluation of high-grade cerebral gliomas. *AJNR Am J Neuroradiol* 2001;22:60–4.
 23. Mardor Y, Roth Y, Ochershvilli A, et al. Pretreatment prediction of brain tumors' response to radiation therapy using high b-value diffusion-weighted MRI. *Neoplasia* 2004;6(2):136–42.
 24. Khan RB, Gutin PH, Rai SN, et al. Use of diffusion weighted magnetic resonance imaging in predicting early postoperative outcome of new neurological deficits after brain tumor resection. *Neurosurgery* 2006;59(1):60–6.
 25. Schaefer PW, Grant PE, Gonzalez RG. Diffusion-weighted MR imaging of the brain. *Radiology* 2000;217:331–45.
 26. Hein PA, Eskey CJ, Dunn JF, et al. Diffusion-weighted imaging in the follow-up of treated high-grade gliomas: tumor recurrence versus radiation injury. *AJNR Am J Neuroradiol* 2004;25:201–9.
 27. Chan YL, Yeung DK, Leung SF, et al. Diffusion-weighted magnetic resonance imaging in radiation-induced cerebral necrosis. Apparent diffusion coefficient in lesion components. *J Comput Assist Tomogr* 2003;27(5):674–80.
 28. Tsui EY, Chan JH, Ramsey RG, et al. Late temporal lobe necrosis in patients with nasopharyngeal carcinoma: evaluation with combined multi-section diffusion weighted and perfusion weighted MR imaging. *Eur J Radiol* 2001;39(3):133–8.
 29. Bastin ME, Carpenter TK, Armitage PA, et al. Effects of dexamethasone on cerebral perfusion and water diffusion in patients with high-grade glioma. *AJNR Am J Neuroradiol* 2006;27(2):402–8.
 30. Moffat BA, Chenevert TL, Lawrence TS, et al. Functional diffusion map: a noninvasive MRI biomarker for early stratification of clinical brain tumor response. *Proc Natl Acad Sci U S A* 2005;102(15):5524–9.
 31. Hamstra DA, Chenevert TL, Moffat BA, et al. Evaluation

- of the functional diffusion map as an early biomarker of time-to-progression and overall survival in high-grade glioma. *Proc Natl Acad Sci U S A* 2005;102(46):16759–64.
32. Inoue T, Ogasawara K, Beppu T, et al. Diffusion tensor imaging for preoperative evaluation of tumor grade in gliomas. *Clin Neurol Neurosurg* 2005;107(3):174–80.
 33. Field AS, Wu YC, Alexander AL. Principal diffusion direction in peritumoral fiber tracts: color map patterns and directional statistics. *Ann N Y Acad Sci* 2005;1064:193–201.
 34. Goebell E, Fiehler J, Ding XQ, et al. Disarrangement of fiber tracts and decline of neuronal density correlate in glioma patients: a combined diffusion tensor imaging and 1H-MR spectroscopy study. *AJNR Am J Neuroradiol* 2006;27(7):1426–31.
 35. Yu CS, Li KC, Xuan Y, et al. Diffusion tensor tractography in patients with cerebral tumors: a helpful technique for neurosurgical planning and postoperative assessment. *Eur J Radiol* 2005;56(2):197–204.
 36. Nimsky C, Grummich P, Sorensen AG, et al. Visualization of the pyramidal tract in glioma surgery by integrating diffusion tensor imaging in functional neuronavigation. *Zentralbl Neurochir* 2005;66(3):133–41.
 37. Lazar M, Alexander AL, Thottakara PJ, et al. White matter reorganization after surgical resection of brain tumors and vascular malformations. *AJNR Am J Neuroradiol* 2006; 27(6):1258–71.
 38. Schonberg T, Pianka P, Hendler T, et al. Characterization of displaced white matter by brain tumors using combined DTI and fMRI. *Neuroimage* 2006;30(4):1100–11.
 39. Provenzale JM, McGraw P, Mhatre P, et al. Peritumoral brain regions in gliomas and meningiomas: investigation with isotropic diffusion-weighted MR imaging and diffusion-tensor MR imaging. *Radiology* 2004;232(2):451–60.
 40. Price SJ, Burnet NG, Donovan T, et al. Diffusion tensor imaging of brain tumours at 3T: a potential tool for assessing white matter tract invasion? *Clin Radiol* 2003;58: 455–62.
 41. Lu S, Ahn D, Johnson G, et al. Peritumoral diffusion tensor imaging of high-grade gliomas and metastatic brain tumors. *AJNR Am J Neuroradiol* 2003;24:937–41.
 42. Lu S, Ahn D, Johnson G, et al. Diffusion-tensor MR imaging of intracranial neoplasia and associated peritumoral edema: introduction of the tumor infiltration index. *Radiology* 2004;232(1):221–8.
 43. Chiang IC, Kuo YT, Lu CY, et al. Distinction between high-grade gliomas and solitary metastases using peritumoral 3-T magnetic resonance spectroscopy, diffusion, and perfusion imaging. *Neuroradiology* 2004;46:619–27.
 44. Kono K, Inoue Y, Nakayama K, et al. The role of diffusion-weighted imaging in patients with brain tumors. *AJNR Am J Neuroradiol* 2001;22:1081–8.
 45. Stadnik TW, Chaskis C, Michotte A, et al. Diffusion-weighted MR imaging of intracerebral masses: comparison with conventional MR imaging and histologic findings. *AJNR Am J Neuroradiol* 2001;22:969–76.
 46. Sundgren PC, Fan X, Weybright P, et al. Differentiation of recurrent brain tumor versus radiation injury using diffusion tensor imaging in patients with new contrast-enhancing lesions. *Magn Reson Imaging* 2006;24(9):1131–42.
 47. Stieltjes B, Schluter M, Didinger B, et al. Diffusion tensor imaging in primary brain tumors: reproducible quantitative analysis of corpus callosum infiltration and contralateral involvement using a probabilistic mixture model. *Neuroimage* 2006;31(2):531–42.
 48. Zhou XJ, Engelhard HH, Leeds NE, et al. Studies of glioma infiltration using a fiber coherence index. *Magn Reson Med* (in press).
 49. Van Westen D, Latt J, Englund E, et al. Tumor extension in high-grade gliomas assessed with diffusion magnetic resonance imaging: values and lesion-to-brain ratios of apparent diffusion coefficient and fractional anisotropy. *Acta Radiol* 2006;47(3):311–9.
 50. Elhawary H, Liu H, Patel P, Norton I, Rigolo L, Papademetris X, Hata N, Golby AJ: Intra-operative Real-time Querying of White Matter Tracts during Frameless Stereotactic Neuronavigation. *Neurosurgery* 2011;68(2):506–516.
 51. Ogawa S, Lee TM, Kay AR, Tank DW. Brain magnetic resonance imaging with contrast dependent on blood oxygenation. *Proc Natl Acad Sci USA* 1990;87:9868–72.
 52. Attwell D, Iadecola C. The neural basis of functional brain imaging signals. *Trends Neurosci* 2002;25:621–5.
 53. Duong TQ, Kim DS, Ugurbil K, Kim SG. Spatiotemporal dynamics of the BOLD fMRI signals: toward mapping submillimeter cortical columns using the early negative response. *Magn Reson Med* 2000;44:231–42.
 54. Heeger DJ, Ress D. What does fMRI tell us about neuronal activity? *Nat Rev Neurosci* 2002;3:142–51.
 55. Ogawa S, Menon RS, Kim SG, Ugurbil K. On the characteristics of functional magnetic resonance imaging of the brain. *Annu Rev Biophys Biomol Struct* 1998;27:447–74.
 56. Matthews PM, Jezzard P. Functional magnetic resonance imaging. *J Neurol Neurosurg Psychiatry* 2004;75:6–12.
 57. Fox P. Spatial normalization origins: objectives, applications, and alternatives. *Human Brain Mapping* 1995;3: 161–4.
 58. Talairach J, Tournoux P. Co-planar stereotaxic atlas of the human brain. New York: Thieme Medical, 1988.
 59. D'Esposito M, Deouell LY, Gazzaley A. Alterations in the BOLD fMRI signal with ageing and disease: a challenge for neuroimaging. *Nat Rev Neurosci* 2003;4:863–72.
 60. Krainik A, Hund-Georgiadis M, Zysset S, von Cramon DY. Regional impairment of cerebrovascular reactivity and BOLD signal in adults after stroke. *Stroke* 2005;36:1146–52.
 61. Lehericy S, Duffau H, Cornu P, Capelle L, et al. Correspondence between functional magnetic resonance

- imaging somatotopy and individual brain anatomy of the central region: comparison with intraoperative stimulation in patients with brain tumors. *J Neurosurg* 2000;92:589-98.
62. Krainik A, Lehericy S, Duffau H, et al. Role of the supplementary motor area in motor deficit following medial frontal lobe surgery. *Neurology* 2001;57:871-8.
 63. Rasmussen T, Milner B. The role of early left-brain injury in determining lateralization of cerebral speech functions. *Ann N Y Acad Sci* 1977;299:355-69.
 64. Tomczak RJ, Wunderlich AP, Wang Y, et al. fMRI for preoperative neurosurgical mapping of motor cortex and language in a clinical setting. *J Comput Assist Tomogr* 2000; 24:927-34.
 65. Benson RR, FitzGerald DB, LeSueur LL, et al. Language dominance determined by whole brain functional MRI in patients with brain lesions. *Neurology* 1999; 52:798-809.
 66. Lehericy S, Cohen L, Bazin B, Samson S, et al. Functional MR evaluation of temporal and frontal language dominance compared with the Wada test. *Neurology* 2000;54:1625-33.
 67. Woermann FG, Jokeit H, Luerding R, et al. Language lateralization by Wada test and fMRI in 100 patients with epilepsy. *Neurology* 2003;61:699-701.
 68. Federico P, Archer JS, Abbott DF, Jackson GD. Cortical/subcortical BOLD changes associated with epileptic discharges: an EEG-fMRI study at 3 T. *Neurology* 2005; 64:1125-30.
 69. Ward NS. Functional reorganization of the cerebral motor system after stroke. *Curr Opin Neurol* 2004;17:725-30.
 70. Lemieux L, Salek-Haddadi A, Josephs O, et al. Event-related fMRI with simultaneous and continuous EEG: description of the method and initial case report. *Neuroimage* 2001;14:780-7.
 71. Marshall I, Wardlaw J, Cannon J, et al. Reproducibility of metabolite peak areas in 1H MRS of brain. *Magn Reson Imaging* 1996;14(3):281-92.
 72. Calvar JA. Accurate (1)H tumor spectra quantification from acquisitions without water suppression. *Magn Reson Imaging* 2006;24(9):1271-9.
 73. Birken DL, Oldendorf WH. N-acetyl-L-aspartic acid: a literature review of a compound prominent in 1H-NMR spectroscopic studies of brain. *Neurosci Biobehav Rev* 1989; 13(1):23-31.
 74. Moffett JR, Ross B, Arun P, et al. N-acetyl aspartate in the CNS: from neurodiagnostics to neurobiology. *Prog Neurobiol* 2007;81(2):89-131.
 75. Wyss M, Kaddurah-Daouk R. Creatine and creatinine metabolism. *Physiol Rev* 2000; 80(3):1107-213.
 76. Christiansen P, Toft P, Larsson HB, et al. The concentration of N-acetyl aspartate, creatine- phosphocreatine, and choline in different parts of the brain in adulthood and senium. *Magn Reson Imaging* 1993;11(6):799-806.
 77. Brief EE, Whittall KP, Li DK, et al. Proton T1 relaxation times of cerebral metabolites differ within and between regions of normal human brain. *NMR Biomed* 2003;16(8):503-9.
 78. Degaonkar MN, Pomper MG, Barker PB. Quantitative proton magnetic resonance spectroscopic imaging: regional variations in the corpus callosum and cortical gray matter. *J Magn Reson Imaging* 2005;22(2):175-9.
 79. Kent C. Regulatory enzymes of phosphatidylcholine biosynthesis: a personal perspective [review]. *Biochim Biophys Acta* 2005;1733(1):53-66.
 80. Babb SM, Ke Y, Lange N, et al. Oral choline increases choline metabolites in human brain. *Psychiatry Res* 2004;130(1):1-9.
 81. Cho YD, Choi GH, Lee SP, et al. (1)H-MRS metabolic patterns for distinguishing between meningiomas and other brain tumors. *Magn Reson Imaging* 2003;21(6):663-72.
 82. Gajewicz W, Papierz W, Szymczak W, et al. The use of proton MRS in the differential diagnosis of brain tumors and tumor like processes. *Med Sci Monit* 2003;9(9):MT97-T105.
 83. Preul MC, Caramanos Z, Collins DL, et al. Accurate, noninvasive diagnosis of human brain tumors by using proton magnetic resonance spectroscopy. *Nat Med* 1996;2:323-5.
 84. Del Sole A, Falini A, Ravasi L, et al. Anatomical and biochemical investigation of primary brain tumours [review]. *Eur J Nucl Med* 2001;28(12):1851-72.
 85. Delorme S, Weber MA. Applications of MRS in the evaluation of focal malignant brain lesions. *Cancer Imaging* 2006;22(6):95-9.
 86. Lai PH, Ho JT, Chen WL, et al. Brain abscess and necrotic brain tumor: discrimination with proton MR spectroscopy and diffusion-weighted imaging. *AJNR Am J Neuroradiol* 2002;23(8):1369-77.
 87. Devos A, Lukas L, Suykens JA, et al. Classification of brain tumours using short echo time 1H MR spectra. *J Magn Reson* 2004;170:164-75.
 88. Li X, Vigneron DB, Cha S, et al. Relationship of MR-derived lactate, mobile lipids, and relative blood volume for gliomas in vivo. *AJNR Am J Neuroradiol* 2005;26(4):760-9.
 89. Law M, Yang S, Wang H, et al. Glioma grading: sensitivity, specificity, and predictive values of perfusion MR imaging and proton MR spectroscopic imaging compared with conventional MR imaging. *AJNR Am J Neuroradiol* 2003;24(10):1989-98.
 90. Fayed N, Morales H, Modrego PJ, et al. Contrast/noise ratio on conventional MRI and choline/creatine ratio on proton MRI spectroscopy accurately discriminate low-grade from high-grade cerebral gliomas. *Acad Radiol* 2006;13(6):728-37.
 91. Chen J, Huang SL, Li T, et al. In vivo research in astrocytoma cell proliferation with 1H magnetic resonance spectroscopy: correlation with histopathology and immunohistochemistry. *Neuroradiology* 2006;48(5):312-8.

92. Jenkinson MD, Smith TS, Joyce K, et al. MRS of oligodendroglial tumors: correlation with histopathology and genetic subtypes. *Neurology* 2005;64(12):2085–9.
93. White ML, Zhang Y, Kirby P, et al. Can tumor contrast enhancement be used as a criterion for differentiating tumor grades of oligodendrogliomas? *AJNR Am J Neuroradiol* 2005;26: 784–90.
94. Lev MH, Ozsunar Y, Henson JW, et al. Glial tumor grading and outcome prediction using dynamic spin-echo MR susceptibility mapping compared with conventional contrast enhanced MR: confounding effect of elevated rCBV of oligodendrogliomas [sic]. *AJNR Am J Neuroradiol* 2004;25:214–21.
95. Xu M, See SJ, Ng WH, et al. Comparison of magnetic resonance spectroscopy and perfusion-weighted imaging in presurgical grading of oligodendroglial tumors. *Neurosurgery* 2005;56:919–24.
96. Chernov M, Hayashi M, Izawa M, et al. Differentiation of the radiation-induced necrosis and tumor recurrence after gamma knife radiosurgery for brain metastases: importance of multi-voxel proton MRS. *Minim Invasive Neurosurg* 2005;48(4):228–34.
97. Gajewicz W, Grzelak P, Gorska-Chrzastek M, et al. [The usefulness of fused MRI and SPECT images for the voxel positioning in proton magnetic resonance spectroscopy and planning the biopsy of brain tumors: presentation of the method] [abstract]. *Neurol Neurochir Pol* 2006;40(4):284–90 [in Polish].
98. Hall WA, Martin A, Liu H, et al. Improving diagnostic yield in brain biopsy: coupling spectroscopic targeting with real-time needle placement. *J Magn Reson Imaging* 2001;13(1):12–5.
99. Payne GS, Leach MO. Applications of magnetic resonance spectroscopy in radiotherapy treatment planning. *Br J Radiol* 2006;79(Special Issue 1):S16–26.
100. Graves EE, Nelson SJ, Vigneron DB, et al. A preliminary study of the prognostic value of 1H-spectroscopy in gamma knife radiosurgery of recurrent malignant gliomas. *Neurosurgery (Baltimore)* 2000;46:319–28.
101. Graves EE, Pirzkall A, Nelson SJ, et al. Registration of magnetic resonance spectroscopic imaging to computed tomography for radiotherapy treatment planning. *Med Phys* 2001;28: 2489–96.
102. Cohen BA, Knopp EA, Rusinek H, et al. Assessing global invasion of newly diagnosed glial tumors with whole-brain proton MR spectroscopy. *AJNR Am J Neuroradiol* 2005;26(9): 2170–7.
103. Matulewicz L, Sokol M, Wydmanski J, et al. Could lipid CH₂/CH₃ analysis by in vivo 1H MRS help in differentiation of tumor recurrence and post-radiation effects? *Folia Neuropathol* 2006;44(2):116–24.
104. Chan YL, Yeung DK, Leung SF, et al. Proton magnetic resonance spectroscopy of late delayed radiation-induced injury of the brain. *J Magn Reson Imaging* 1999; 10(2):130–7.
105. Graves EE, Nelson SJ, Vigneron DB, et al. Serial proton MR spectroscopic imaging of recurrent malignant gliomas after gamma knife radiosurgery. *AJNR Am J Neuroradiol* 2001; 2:613–24.
106. Plotkin M, Eisenacher J, Bruhn H, et al. 123I-IMT SPECT and 1H MR-spectroscopy at 3.0 T in the differential diagnosis of recurrent or residual gliomas: a comparative study. *J Neurooncol* 2004;70(1):49–58.
107. Hollingworth W, Medina LS, Lenkinski RE, et al. A systematic literature review of magnetic resonance spectroscopy for the characterization of brain tumors [review]. *AJNR Am J Neuroradiol* 2006;27(7):1404–11.
108. Kaur B, Tan C, Brat DJ, et al. Genetic and hypoxic regulation of angiogenesis in gliomas [review]. *J Neurooncol* 2004;70(2):229–43.
109. Manoonkitiwongsa PS, Schultz RL, Whitter EF, et al. Contraindications of VEGF-based therapeutic angiogenesis: effects on macrophage density and histology of normal and ischemic brains. *Vascul Pharmacol* 2006;44(5):316–25.
110. Liebner S, Fischmann A, Rascher G, et al. Claudin-1 and claudin-5 expression and tight junction morphology are altered in blood vessels of human glioblastoma multiforme. *Acta Neuropathol (Berl)* 2000;100(3):323–31.
111. Davies DC. Blood-brain barrier breakdown in septic encephalopathy and brain tumours [review]. *J Anat* 2002;200(6):639–46.
112. Nakagawa T, Tanaka R, Takeuchi S, et al. Haemodynamic evaluation of cerebral gliomas using XeCT. *Acta Neurochir (Wien)* 1998;140(3):223–33.
113. Muizelaar JP, Fatouros PP, Schroder ML. A new method for quantitative regional cerebral blood volume measurements using computed tomography. *Stroke* 1997;28(10): 1998–2005.
114. Yang S, Law M, Zagzag D. Dynamic contrast-enhanced perfusion MR imaging measurements of endothelial permeability: differentiation between atypical and typical meningiomas. *AJNR Am J Neuroradiol* 2003;24:1554–9.
115. Hartmann M, Heiland S, Harting I, et al. Distinguishing of primary cerebral lymphoma from high-grade gliomas with perfusion-weighted magnetic resonance imaging. *Neurosci Lett* 2003;338:119–22.
116. Rollin N, Guyotat J, Streichenberger N, et al. Clinical relevance of diffusion and perfusion magnetic resonance imaging in assessing intra-axial brain tumors. *Neuroradiology* 2006; 48(3):150–9.
117. Essig M, Waschkies M, Wenz F, et al. Assessment of brain metastases with dynamic susceptibility-weighted contrast-enhanced MR imaging: initial results. *Radiology* 2003;228(1): 193–9.
118. Kremer S, Grand S, Berger F, et al. Dynamic contrast-enhanced MRI: differentiating melanoma and renal carcinoma metastases from high-grade astrocytomas and other metastases. *Neuroradiology* 2003;45(1):44–9.
119. Kremer S, Grand S, Remy C, et al. Contribution of dynamic contrast MR imaging to the differentiation

- between dural metastasis and meningioma. *Neuroradiology* 2004;46(8):642–8.
120. Hakyemez B, Erdogan C, Ercan I, et al. High-grade and low-grade gliomas: differentiation by using perfusion MR imaging. *Clin Radiol* 2005;60(4):493–502.
 121. Knopp EA, Cha S, Johnson G, et al. Glial neoplasms: dynamic contrast-enhanced T2*- weighted MR imaging. *Radiology* 1999;211:791–8.
 122. Sugahara T, Korogi Y, Kochi M, et al. Correlation of MR imaging-determined cerebral blood volume maps with histologic and angiographic determination of vascularity of gliomas. *AJR Am J Roentgenol* 1998;171:1479–86.
 123. Maia AC, Malheiros SM, da Rocha AJ, et al. MR cerebral blood volume maps correlated with vascular endothelial growth factor expression and tumor grade in nonenhancing gliomas. *AJNR Am J Neuroradiol* 2005;26(4):777–83.
 124. Shin JH, Lee HK, Kwun BD, et al. Using relative cerebral blood flow and volume to evaluate the histopathologic grade of cerebral gliomas: preliminary results. *AJR Am J Roentgenol* 2002;179(3):783–9.
 125. Aronen HJ, Gazit IE, Louis DN, et al. Cerebral blood volume maps of gliomas: comparison with tumor grade and histologic findings. *Radiology* 1994;191(1):41–51.
 126. Chaskis C, Stadnik T, Michotte A, et al. Prognostic value of perfusion-weighted imaging in brain glioma: a prospective study. *Acta Neurochir (Wien)* 2006;148(3):277–85 [comment: 285].
 127. Lupo JM, Cha S, Chang SM, et al. Dynamic susceptibility-weighted perfusion imaging of high-grade gliomas: characterization of spatial heterogeneity. *AJNR Am J Neuroradiol* 2005;26(6):1446–54.
 128. Maia AC, Malheiros SM, da Rocha AJ, et al. Stereotactic biopsy guidance in adults with supratentorial nonenhancing gliomas: role of perfusion-weighted magnetic resonance imaging. *J Neurosurg* 2004;101(6):970–6.
 129. Tsui EY, Chan JH, Leung TW, et al. Radionecrosis of the temporal lobe: dynamic susceptibility contrast MRI. *Neuroradiology* 2000;42(2):149–52.
 130. Siegal T, Rubinstein R, Tzuk-Shina T, et al. Utility of relative cerebral blood volume mapping derived from perfusion magnetic resonance imaging in the routine follow up of brain tumors. *J Neurosurg* 1997;86(1):22–7.
 131. Sugahara T, Korogi Y, Tomiguchi S, et al. Posttherapeutic intraaxial brain tumor: the value of perfusion-sensitive contrast-enhanced MR imaging for differentiating tumor recurrence from nonneoplastic contrast-enhancing tissue. *AJNR Am J Neuroradiol* 2000;21(5):901–9.
 132. Ostergaard L, Hochberg FH, Rabinov JD, et al. Early changes measured by magnetic resonance imaging in cerebral blood flow, blood volume, and blood-brain barrier permeability following dexamethasone treatment in patients with brain tumors. *J Neurosurg* 1999;90(2):300–5.
 133. Wilkinson ID, Jellineck DA, Levy D, et al. Dexamethasone and enhancing solitary cerebral mass lesions: alterations in perfusion and blood-tumor barrier kinetics shown by magnetic resonance imaging. *Neurosurgery* 2006;58(4):640–6.
 134. Roberts HC, Roberts TP, Ley S, et al. Quantitative estimation of microvascular permeability in human brain tumors: correlation of dynamic Gd-DTPA-enhanced MR imaging with histopathologic grading. *Acad Radiol* 2002;9(Suppl 1):S151–5.
 135. Hazle JD, Jackson EF, Schomer DF, et al. Dynamic imaging of intracranial lesions using fast spin-echo imaging: differentiation of brain tumors and treatment effects. *J Magn Reson Imaging* 1997;7(6):1084–93.
 136. Uematsu H, Maeda M, Sadato N, et al. Vascular permeability: quantitative measurement with double-echo dynamic MR imaging - theory and clinical application. *Radiology* 2000;214:912–7.
 137. Roberts HC, Roberts TPL, Brasch RC, et al. Quantitative measurement of microvascular permeability in human brain tumors achieved using dynamic contrast-enhanced MR imaging: correlation with histologic grade. *AJNR Am J Neuroradiol* 2000;21:891–9.
 138. Provenzale JM, Wang GR, Brenner T, et al. Comparison of permeability in high-grade and low-grade brain tumors using dynamic susceptibility contrast MR imaging. *AJR Am J Roentgenol* 2002;178:711–6.
 139. Law M, Yang S, Babb JS, et al. Comparison of cerebral blood volume and vascular permeability from dynamic susceptibility contrast enhanced perfusion MR imaging with glioma grade. *AJNR Am J Neuroradiol* 2003;25:746–55.
 140. Law M, Young R, Babb J, et al. Comparing perfusion metrics obtained from a single compartment versus pharmacokinetic modeling methods using dynamic susceptibility contrast enhanced perfusion MR imaging with glioma grade. *AJNR Am J Neuroradiol* 2006;27(9):1975–82.
 141. Jackson A, Kassner A, Annesley-Williams D, et al. Abnormalities in the recirculation phase of contrast agent bolus passage in cerebral gliomas: comparison with relative blood volume and tumor grade. *AJNR Am J Neuroradiol* 2002;23(1):7–14.
 142. Provenzale JM, York G, Moya MG, et al. Correlation of relative permeability and relative cerebral blood volume in high-grade cerebral neoplasms. *AJR Am J Roentgenol* 2006; 187(4):1036–42.
 143. Preusser M, Haberler C, Hainfellner JA. Malignant glioma: neuropathology and neurobiology [review]. *Wien Med Wochenschr* 2006;156(11–12):332–7.
 144. Law M, Oh S, Babb JS, et al. Low-grade gliomas: dynamic susceptibility-weighted contrast enhanced perfusion MR imaging prediction of patient clinical response. *Radiology* 2006; 238(2):658–67.