

ΥΠΕΡΗΧΟΤΟΜΟΓΡΑΦΙΑ

Βασική ανατομία του επιπολής φλεβικού συστήματος του κάτω άκρου με υπερηχογραφική συσχέτιση

Ι. Μοσχούρης, Μ. Γ. Παπαδάκη

ΠΕΡΙΛΗΨΗ

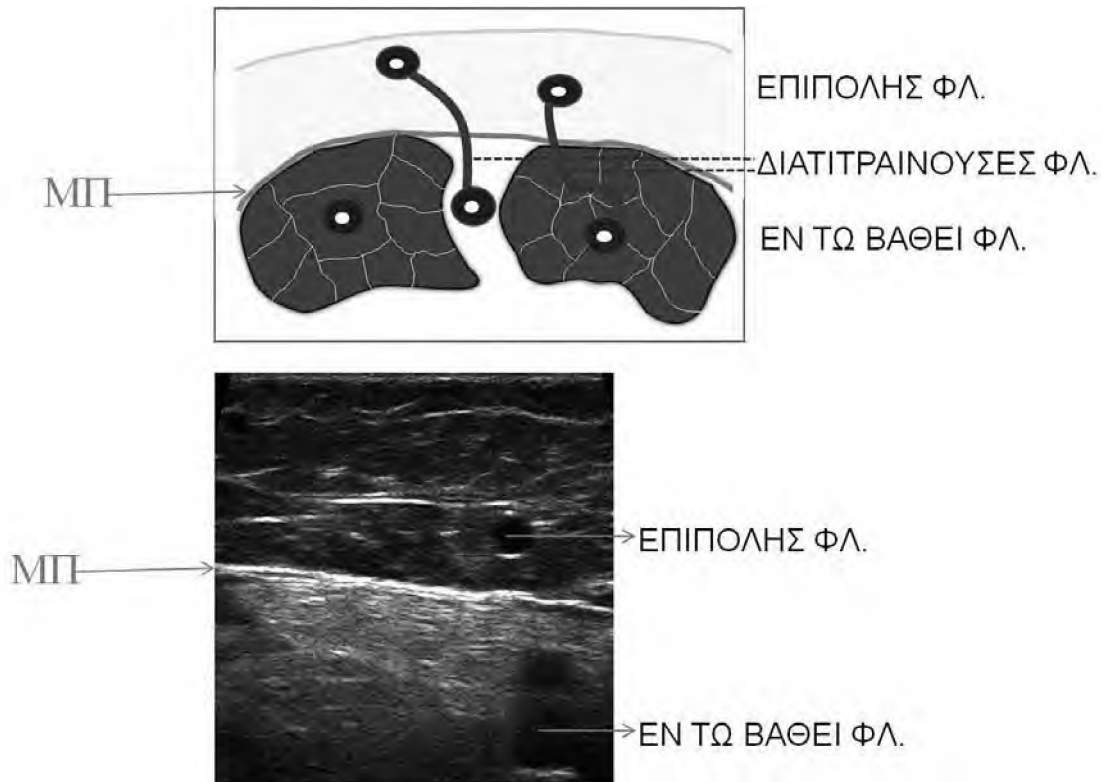
Οι επιπολής φλέβες του κάτω άκρου, διακρίνονται τοπογραφικά σε: 1) Φλέβες της έσω επιφανείας του κάτω άκρου (μείζων σαφηνής και κλάδοι), 2) Φλέβες της έξω επιφανείας, 3) Φλέβες της οπίσθιας επιφανείας (ελάσσων σαφηνής και κλάδοι) και 4) Αναστομωπικές φλέβες. Οι επιπολής φλέβες πορεύονται πάνω από τη μυϊκή περιτονία, ενώ οι εν τω βάθει φλέβες ευρίσκονται κάτω από τη μυϊκή περιτονία και οι διαπυρραίνουσες φλέβες διαπερνούν τη μυϊκή περιτονία και συνδέουν τις επιπολής και τις εν τω βάθει φλέβες. Η περιτονία της σαφηνούς πορεύεται πιο επιφανειακά από τη μυϊκή περιτονία, καλύπτει τα στελέχη της μείζονος και ελάσσονος σαφηνούς φλέβας και τα διαχωρίζει από τους κλάδους τους. Η Β-mode υπερηχογραφία εξασφαλίζει λεπτομερή και σε πραγματικό χρόνο απεικόνιση του επιπολής φλεβικού συστήματος, ενώ το παλμικό και έγχρωμο

Doppler προσφέρει αιμοδυναμικές πληροφορίες για τη διάγνωση και εκτίμηση της βαρύτητας της φλεβικής ανεπάρκειας. Η λεπτομερής γνώση της ανατομίας του επιπολής φλεβικού συστήματος του κάτω άκρου και η εξοικείωση με την υπερηχογραφική μελέτη του είναι βασικές προϋποθέσεις για τη διάγνωση και επεμβατική θεραπεία της φλεβικής ανεπάρκειας.

Λέξεις-κλειδιά: επιπολής φλέβες κάτω άκρου, φλεβική ανεπάρκεια, υπερηχογραφία

ΕΙΣΑΓΩΓΗ

Η ανατομία του φλεβικού συστήματος του κάτω άκρου είναι αρκετά περίπλοκη και ποικιλόμορφη¹⁻⁵. Για παράδειγμα, έχουν περιγραφεί περί τις 150 διαπυρραίνουσες φλέβες στο κάτω άκρο, ενώ σύμφωνα με μια πρόσφατη ταξινόμηση, υπάρχουν τουλάχιστον 30 επώνυμα επιπολής φλεβικά στελέχη¹. Σε μερικές μελέτες, η θεωρούμενη ως «τυπική» ανατομική διάμερφωση ορισμένων φλεβών παρατηρείται σε σχεπικά μικρό ποσοστό εξεταζομένων⁶. Η ανατομική αυτή ποικιλομορφία έχει άμεσο αντίκτυπο στην κλινική έκφραση της ανεπάρκειας του επιπολής φλεβικού



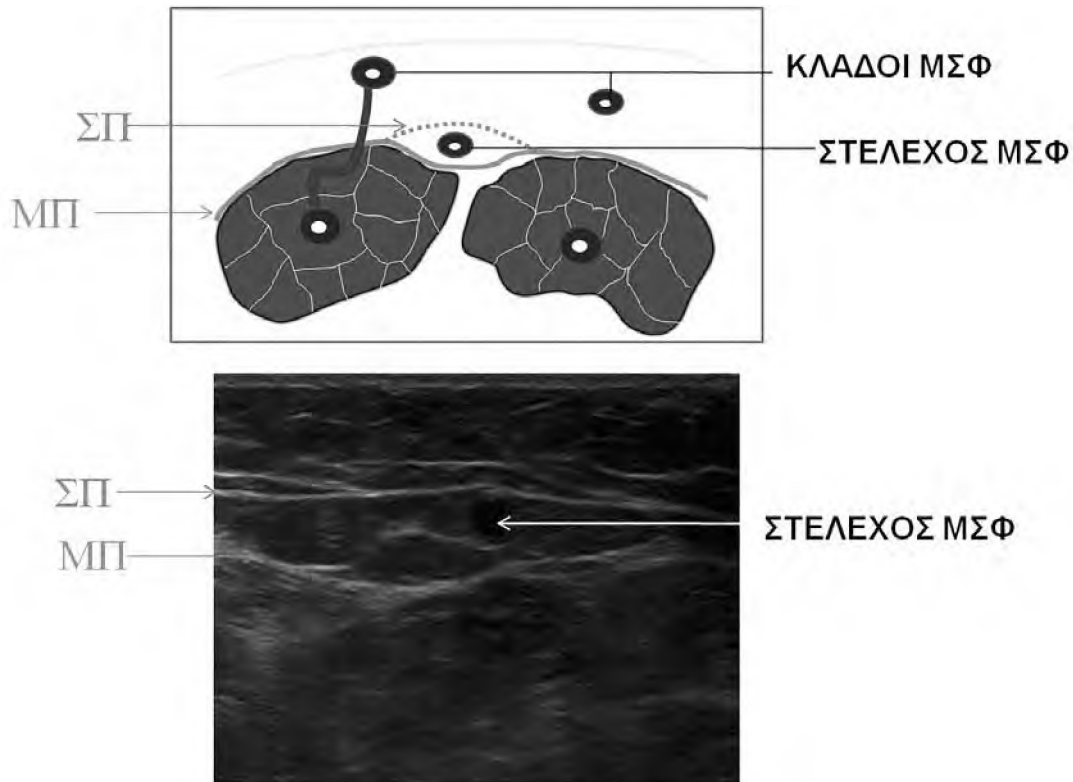
Εικόνα 1: Σχηματική και υπερηχογραφική απεικόνιση των σχέσεων των επιπολής, εν τω βάθει και διατιτράινοσών φλεβών με τη μυϊκή περιτονία (ΜΠ). Η τελευταία απεικονίζεται υπερηχογραφικά σαν μια ηχογενής γραμμή που περιβάλλει τους μύες και χωρίζει τις επιπολής και εν τω βάθει φλέβες.

συστήματος και στα αποτελέσματα της σχετικής θεραπείας, χειρουργικής, ή επεμβατικής. Από ακτινολογικής πλευράς, η ικανοποιητική γνώση της φλεβικής ανατομίας του κάτω άκρου, ιδιαίτερα του επιπολής συστήματος, αποτελεί προϋπόθεση για την ορθή διάγνωση της επιπολής φλεβικής ανεπάρκειας, για τη χαρτογράφηση των φλεβών που ανεπαρκούν και για την εύστοχη εφαρμογή της επεμβατικής θεραπείας⁷. Είναι χρήσιμο επίσης, η ανατομική γνώση να συνδυάζεται με τα αντίστοιχα υπερηχογραφικά ευρήματα, αφού η υπερηχογραφία είναι η πρώτη και συχνά η μόνη απεικονιστική μέθοδος που εφαρμόζεται για τη διερεύνηση της φλεβικής ανεπάρκειας. Η B-mode υπερηχογραφία προσφέρει άμεσα και σε πραγματικό χρόνο μορφολογικές και ανατομικές πληροφορίες, ενώ το παλμικό και έγχρωμο Doppler χρησιμοποιείται για την ανάδειξη και ποσοτικοποίηση της παλινδρομής ροής (reflux) που αποτελεί το βασικό κριτήριο για τη διάγνωση και εκτίμηση της βαρύτητας της φλεβικής ανεπάρκειας⁸.

Με βάση τα παραπάνω, στην παρούσα εργασία επιχειρείται μια ανασκόπηση της βασικής ανατομίας του επιπολής φλεβικού συστήματος του κάτω άκρου και μια συσχέτιση των ανατομικών δεδομένων με τα αντίστοιχα υπερηχογραφικά ευρήματα.

ΑΝΑΤΟΜΙΚΗ ΔΙΑΙΡΕΣΗ ΤΟΥ ΕΠΙΠΟΛΗΣ ΦΛΕΒΙΚΟΥ ΔΙΚΤΥΟΥ ΤΟΥ ΚΑΤΩ ΑΚΡΟΥ

Η μυϊκή περιτονία (ΜΠ), η οποία περιβάλλει τους μύες του μηρού, της κνήμης και του άκρου ποδός, αποτελεί το ανατομικό όριο, για την κύρια διαίρεση των φλεβών του κάτω άκρου^{1-5,9}. Υπερηχογραφικά, η ΜΠ διακρίνεται εύκολα σαν μια υπερηχογενής γραμμή (πάχους 1-2 κιλ.) αμέσως πάνω από τους μύες (εικόνα 1). Οι επιπολής φλέβες, μέσω των οποίων γίνεται η φλεβική απαγωγή του δέρματος και των υποδοριών ιστών, εντοπίζονται άνωθεν της ΜΠ. Οι εν τω βάθει φλέβες (για τη φλεβική απαγωγή των μυών του κάτω άκρου) πορεύονται κάτωθεν της ΜΠ,

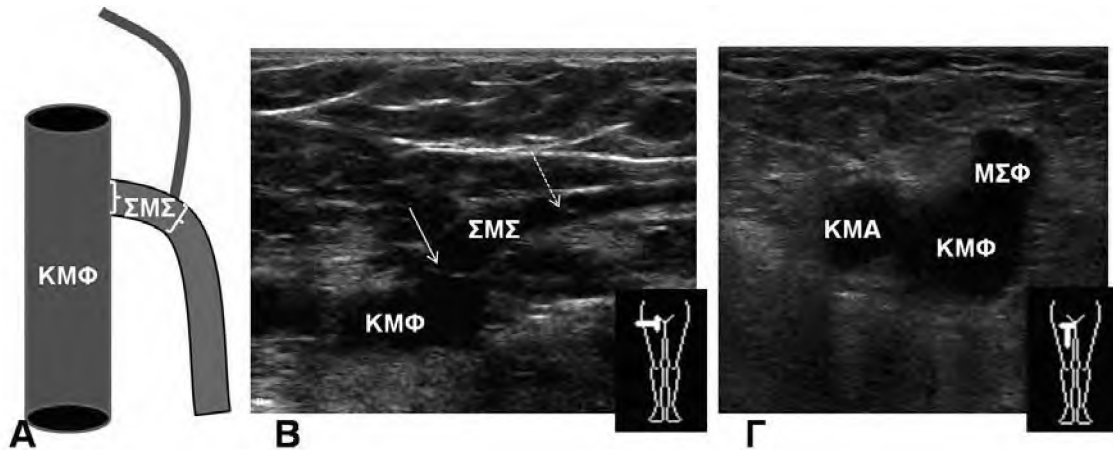


Εικόνα 2: Σχηματική και υπερηχογραφική απεικόνιση της μυϊκής περιτονίας (ΜΠ) και της περιτονίας της σαφηνούς (ΣΠ), οι οποίες περιβάλλουν το στέλεχος της μείζονος σαφηνούς φλέβος (ΜΣΦ) και δημιουργούν το διαμέρισμα της σαφηνούς. Σε εγκάρσια υπερηχογραφική τομή, το διαμέρισμα της σαφηνούς δημιουργεί το σημείο του «ματιού της σαφηνούς» (saphenous eye).

είτε εντός των μυών, είτε στα μεσομύια διαστήματα. Οι διαπιπραινουσες φλέβες διαπερνούν τη ΜΠ και εξασφαλίζουν επικοινωνία μεταξύ των επιπολής και εν τω βάθει φλεβών. Εντός των υποδοριών ιστών εντοπίζεται (ανατομικά, ιστολογικά και υπερηχογραφικά) μια ακόμη ινοελαστική μεμβράνη, λεπτότερη και πιο επιφανειακή σε σχέση με τη ΜΠ, η οποία καλείται επιπολής περιτονία, ή περιτονία της σαφηνούς (ΣΠ)⁹⁻¹¹. Η ΣΠ ευρίσκεται άνωθεν της μείζονος σαφηνούς φλέβας και συνεχείται με τη ΜΠ δεξιά και αριστερά της μείζονος σαφηνούς. Έτσι, η ΜΠ και η ΣΠ αφορίζουν ένα διαμέρισμα, το οποίο καλείται διαμέρισμα της σαφηνούς και το οποίο περιέχει τη μείζονα σαφηνή φλέβα με τη συνοδό αρτηρία και νεύρο, καθώς και λίπος (εικόνα 2). Σε εγκάρσια υπερηχογραφική τομή στη βουβωνική χώρα και στο άνω και μέσο τριτημόριο του μηρού, το διαμέρισμα της σαφηνούς δημιουργεί το υπερηχογραφικό σημείο του «ματιού της σαφηνούς» (“saphenous eye”), στο οποίο, η «κόρη του ματιού» είναι ο αυλός της σαφηνούς φλέβας, το «κάτω βλέφα-

ρο» είναι η ΜΠ και το «άνω βλέφαρο» είναι η ΣΠ. Η τελευταία απεικονίζεται επίσης υπερηχογενής, αλλά λεπτότερη από τη ΜΠ. Σε διαμέρισμα αντίστοιχο με αυτό της μείζονος σαφηνούς πορεύονται επίσης η ελάσσων σαφηνής φλέβα, καθώς και η έξω και έσω επιχειλία φλέβα του άκρου ποδός. Οι κλάδοι των παραπάνω φλεβών, με κάποιες εξαιρέσεις που θα περιγραφούν κατωτέρω, πορεύονται πιο επιφανειακά, εκτός του διαμερίσματος της σαφηνούς, και επιπολής της ΣΠ. Αξίζει να σημειωθεί ότι η διαφορά μεταξύ των σαφηνών φλεβών και των κλάδων τους δεν είναι μόνο τοπογραφική. Οι σαφηνείς φλέβες έχουν ισχυρότερο και πιο μυώδες τοίχωμα σε σχέση με τους κλάδους τους. Επίσης, η παρουσία της ΣΠ (τουλάχιστον όπου αυτή είναι καλά σχηματισμένη) αμέσως πάνω από τις σαφηνείς φλέβες φαίνεται ότι ασκεί κάποια προστατευτική επίδραση κατά της ανάπτυξης κηρσών σε αυτά τα φλεβικά στελέχη¹⁰⁻¹².

Οι επιπολής φλέβες του κάτω άκρου, τοπογραφικά μπορούν να διακριθούν σε:



Εικόνα 3: Απεικόνιση της σαφηνομηριαίας συμβολής (ΣΜΣ). Α: σχηματικά, Β: επιμήκης υπερηχογραφική τομή. Η ΣΜΣ είναι το τμήμα της σαφηνούς μεταξύ της τελικής (βέλος) και της προ-τελικής (διακεκομμένο βέλος) βαλβίδας, Γ: εγκάρσια υπερηχογραφική τομή με το σημείο του “Mickey mouse”. Η κοινή μηριαία φλέβα (ΚΜΦ) είναι το κεφάλι του cartoon, η κοινή μηριαία αρτηρία (ΚΜΑ) το ένα αυτί, και η εκβολή της μείζονος σαφηνούς (ΜΣΦ) στην ΚΜΦ είναι το άλλο αυτί.

- Φλέβες της έσω επιφανείας του κάτω άκρου (μείζον σαφηνής και κλάδοι)
- Φλέβες της έξω επιφανείας του κάτω άκρου
- Φλέβες της οπίσθιας επιφανείας του κάτω άκρου (ελάσσων σαφηνής και κλάδοι)
- Αναστομωτικές φλέβες

Το 2002 η Διεθνής Ένωση Φλεβολογίας (International Union of Phlebology -UIP) προέβη σε μια επικαιροποίηση και αναθεώρηση¹ της αγγλικής ονοματολογίας των φλεβών του κάτω άκρου, με σκοπό να υπάρξει κοινή γλώσσα επικοινωνίας μεταξύ των διαφόρων ιατρικών ειδικοτήτων που ασχολούνται με τις φλεβικές παθήσεις, και να αποφευχθούν παρερμηνείες οφειλόμενες στην ποικιλία ονομάτων που χρησιμοποιούνταν για το ίδιο φλεβικό στέλεχος. Σημαντικά σημεία αυτής της αναθεωρημένης ονοματολογίας (η οποία συνοδεύτηκε από περαιτέρω βελτιώσεις και διευκρινίσεις το 2005¹³) είναι:

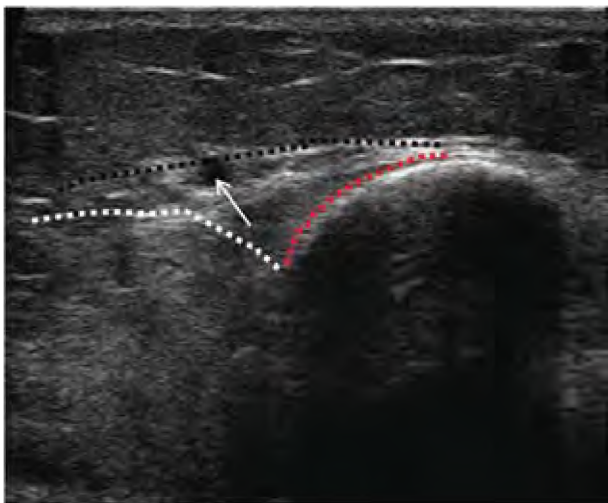
-Για τη μείζονα σαφηνή φλέβα, προτάθηκε η αποκλειστική χρήση του όρου “great saphenous vein” και η εγκατάλειψη των: “greater/long/internal saphenous vein”. Στην περίπτωση του όρου “long saphenous vein”, η συντομογραφία “LSV” θα μπορούσε να σημαίνει τη μείζονα σαφηνή αλλά και “lesser saphenous vein” (ελάσσων σαφηνής).

-Για την ελάσσονα σαφηνή, προτάθηκε η αποκλειστική χρήση του όρου “small saphenous” και η εγκατάλειψη των: “lesser/short/external saphenous vein”.

-Για το κύριο εν τω βάθει φλεβικό στέλεχος στον

μηρό, προτάθηκε η αποκλειστική χρήση του όρου “femoral vein” και η εγκατάλειψη του όρου “superficial femoral vein”, ο οποίος θα μπορούσε να παραπέμψει σε φλέβα του επιπολής συστήματος. Πράγματι ο όρος “superficial femoral vein” - «επιπολής μηριαία φλέβα», έχει προκαλέσει περιστατικά κακής συνεννόησης μεταξύ ιατρών διαφόρων ειδικοτήτων, με δυνητικά καταστροφικά αποτελέσματα. Π.χ. ασθενής με απεικονιστική διάγνωση θρόμβωσης της «επιπολής μηριαίας φλέβας» μπορεί να μη λάβει αντιπηκτική αγωγή από τον θεράποντα ιατρό, αν ο τελευταίος εσφαλμένα θεωρήσει ότι πρόκειται για «επιπολής φλεβοθρόμβωση»¹⁴. Από την άλλη πλευρά, η ονοματολογία της αντίστοιχης αρτηρίας (“superficial femoral artery”) δεν έχει προκαλέσει ανάλογη σύγχυση, ίσως γιατί στο αρτηριακό δίκτυο του μηρού δεν υπάρχει η τοπογραφική διαίρεση σε επιπολής και εν τω βάθει, όπως στο φλεβικό. Εξάλλου, με την αρτηριακή παθολογία ασχολούνται σχετικά λίγες ιατρικές ειδικότητες και η μεταξύ τους επικοινωνία είναι ευχερέστερη. Συγκριτικά, η φλεβική παθολογία (π.χ. φλεβοθρόμβωση) μπορεί να απασχολήσει περιστασιακά ιατρούς από όλες τις χειρουργικές και παθολογικές ειδικότητες¹⁵.

-Για τις διαπιτραίνουσες φλέβες προτάθηκε η χρήση αποκλειστικά τοπογραφικών χαρακτηρισμών (με βάση την εντόπιση τους στο σκέλος) και η εγκατάλειψη των ονομάτων που παρέπεμπαν στους ανατόμους ή χειρουργούς, που πρώτοι τις περιέγραψαν (π.χ. “posterior tibial perforators” αντί “Cockett’s perforators”).



Εικόνα 4: Εγκάρσια υπερηχογραφική τομή στο άνω τριτημόριο της έσω επιφάνειας κνήμης με το σημείο της «κνημο-γαστροκνημιαίας γωνίας/τριγώνου». Η μία πλευρά του τριγώνου είναι η έσω παρυφή του οστού της κνήμης (κόκκινη γραμμή), η δεύτερη πλευρά είναι η παρυφή της έσω κεφαλής του γαστροκνημίου μυός (λευκή γραμμή) και η τρίτη πλευρά είναι η περιτονία της σαφηνούς (μαύρη γραμμή), η οποία συχνά είναι ατελής στην περιοχή αυτή. Το στέλεχος της ΜΣΦ (βέλος) πορεύεται εντός του εν λόγω τριγώνου.

ΕΠΙΠΟΛΗΣ ΦΛΕΒΕΣ ΤΗΣ ΕΣΩ ΕΠΙΦΑΝΕΙΑΣ ΤΟΥ ΚΑΤΩ ΑΚΡΟΥ

Η μείζων σαφηνής φλέβα (ΜΣΦ, great saphenous vein) είναι το κύριο επιπολής φλεβικό στέλεχος στην έσω επιφάνεια του σκέλους^{1-5,16,17}. Είναι η μακρύτερη φλέβα του σώματος. Αποτελεί συνέχεια της έσω επιχείλιας φλέβας του άκρου ποδός, και αρχίζει έμπροσθεν του έσω σφυρού, πορεύεται στην έσω επιφάνεια της κνήμης, ανέρχεται όπισθεν του έσω μηριαίου και έσω κνημιαίου κονδύλου και στη συνέχεια στην έσω επιφάνεια του μηρού, εκβάλλοντας τελικά στην κοινή μηριαία φλέβα, περί τα 3 εκ. κάτωθεν του βουβωνικού συνδέσμου, στη σαφνομηριαία συμβολή. Σε εγκάρσια υπερηχογραφική τομή στη θέση αυτή, παρατηρείται το σημείο του “Mickey mouse”⁸ (εικόνα 3). Ανατομικά και υπερηχογραφικά, η σαφνομηριαία συμβολή ορίζεται ως το τμήμα της ΜΣΦ μεταξύ της τελικής και της προ-τελικής βαλβίδας της ΜΣΦ. Η τελική βαλβίδα της ΜΣΦ παρατηρείται στο 94-100% των περιπτώσεων, μόλις 1-2 χιλ. πριν την εκβολή της ΜΣΦ στην κοινή μηριαία φλέβα^{4,18}. Η προ-τελική βαλβίδα παρατηρείται επίσης πολύ συχνά (89% περίπου), 2-5 εκ. περιφερικότερα της τελικής βαλβίδας^{3,4,18}. Συνολικά η ΜΣΦ έχει 10-20 βαλβίδες και φυσιολογική διάμετρο μικρότερη των 6 χιλ. στο ανώτερο τμήμα του μηρού. Στην κνήμη, η ΜΣΦ πορεύεται πολύ κοντά στο μείζον σαφηνές νεύρο.

Ήδη αναφέρθηκε ότι η ΜΣΦ πορεύεται εντός του διαμερίσματος της σαφηνούς, και εντοπίζεται υπερηχογραφικά χάρη στο σημείο του “saphenous eye”. Η περιτονία της σαφηνούς μπορεί να μην είναι καλά σχηματισμένη στην περιοχή περίξ του γόνατος, και τότε το προαναφερθέν υπερηχογραφικό σημείο δεν

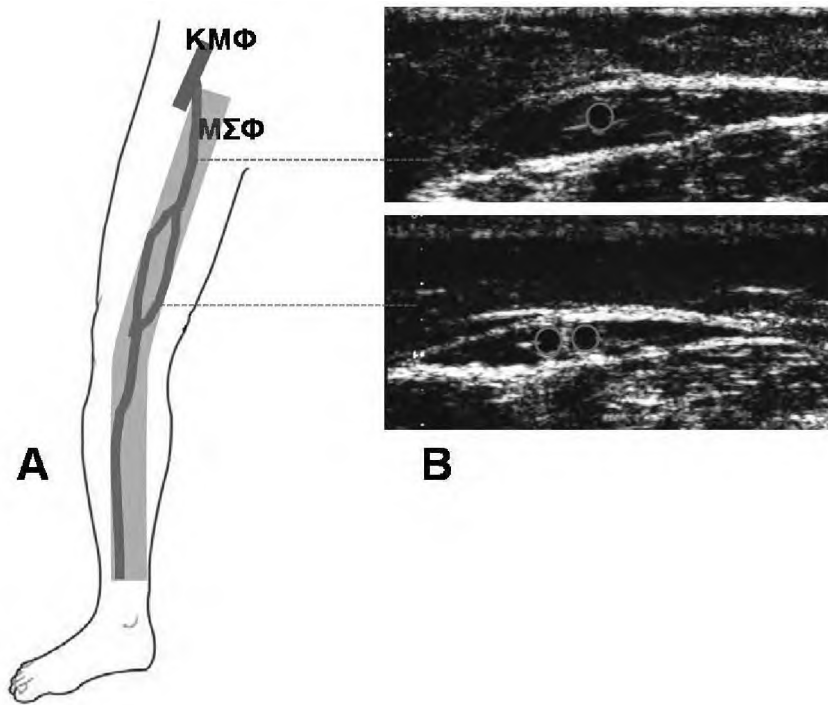
είναι ευδιάκριτο. Τότε, χρήσιμο για την εντόπιση της ΜΣΦ είναι το σημείο της «κνημο-γαστροκνημιαίας γωνίας ή τριγώνου» (tibio-gastrocnemial angle/triangle sign)^{3,19}, το οποίο προκύπτει από την εγκάρσια υπερηχογραφική τομή: α) του έσω χείλους του οστού της κνήμης, β) της έσω κεφαλής του γαστροκνημίου μυός και γ) της περιτονίας της σαφηνούς (στον βαθμό που είναι σχηματισμένη στην περιοχή αυτή). Η ΜΣΦ πορεύεται εντός του τριγώνου αυτού κι έτσι μπορεί να εντοπιστεί υπερηχογραφικά και να διαχωριστεί από τους κλάδους της, που πορεύονται εκτός του τριγώνου (εικόνα 4).

Παραλλαγές

Η γνώση των ανατομικών σχέσεων της ΜΣΦ με τη ΜΠ και ΣΠ, διευκολύνει την κατανόηση των βασικών ανατομικών παραλλαγών της φλέβας αυτής.

Στον διπλασιασμό, παρατηρούνται δύο φλεβικά στελέχη της ΜΣΦ, πορευόμενα παράλληλα μεταξύ τους, εντός του διαμερίσματος της σαφηνούς^{2,3} (εικόνα 5). Η παραλλαγή αυτή παρατηρείται σχεδόν αποκλειστικά στον μηρό και όχι στην κνήμη, έχει δε συχνότητα 1-2%²⁰. Η πολύ μεγαλύτερη συχνότητα με την οποία αναφερόταν η παραλλαγή αυτή σε παλαιότερες μελέτες, οφείλεται στο ότι θεωρούνταν εσφαλμένα ως διπλές ΜΣΦ, οι κλάδοι της ΜΣΦ που πορευόταν παράλληλα με το στέλεχος της ΜΣΦ, αλλά εκτός του διαμερίσματος της σαφηνούς.

Στην απλασία ή υποπλασία^{2,3}, παρατηρείται απουσία τμήματος της ΜΣΦ, με αποτέλεσμα να λείπει η «κόρη» από το «μάτι της σαφηνούς». Σημειωτέον ότι με τις υπάρχουσες τεχνολογικές δυνατότητες των υπερήχων μπορούν να απεικονιστούν με ευκρίνεια φλέβες με



Εικόνα 5: Διπλασιασμός της μείζονος σαφηνούς (ΜΣΦ). Α: σχηματικά, Β: εγκάρσιες υπερηχογραφικές τομές άνωθεν της θέσης του διπλασιασμού και στη θέση αυτού. ΚΜΦ: κοινή μηριαία φλέβα.

διάμετρο έως 2χιλ. περίπου, επομένως η διάκριση μεταξύ πλήρους απουσίας ή παραμονής μιας πολύ μικρής, υποπλαστικής ΜΣΦ δεν είναι πάντα ευχερής απεικονιστικά²¹. Η συνέχεια της ροής εξασφαλίζεται μέσω ενός κλάδου της ΜΣΦ, ο οποίος πορεύεται επιφανειακά, εκτός του διαμερίσματος της σαφηνούς και επιπολής της ΣΠ (εικόνα 6). Ο κλάδος αυτός είναι δυνατόν να εκβάλλει στο περιφερικό τμήμα της ΜΣΦ, «γεφυρώνοντας» το κενό του απλαστικού/υποπλαστικού τμήματος. Άλλοτε ο κλάδος αυτός, αντί για τη ΜΣΦ, εκβάλλει σε διαπυραίνουσα φλέβα, σε άλλον επιφανειακό φλεβικό κλάδο, ή στο σύστημα της ελάσσονος σαφηνούς. Η απλασία/υποπλασία είναι σχετικά συχνή και μάλιστα σημαντικά συχνότερη στα σκέλη που παρουσιάζουν επιπολής φλεβική ανεπάρκεια σε σχέση με τα υγιή (25% έναντι 12%, $p < 0.01$)²².

Κλάδοι

Αυτοί μπορούν τοπογραφικά να διακριθούν σε κλάδους της βουβωνικής χώρας, του μηρού και της κνήμης.

Κλάδοι στη βουβωνική χώρα

Υπάρχουν 3 επιπολής φλέβες στο κατώτερο κοιλιακό τοίχωμα και την αιδοϊκή χώρα, οι οποίες συγκλίνουν καπόντως για να εκβάλουν στο εγγύς τμήμα της μείζονος σαφηνούς φλέβας (εικόνα 7). Συνήθως η εκβολή

τους γίνεται μεταξύ τελικής και προτελικής βαλβίδας, για αυτό ονομάζονται και φλέβες της σαφηνομηριαίας συμβολής^{1-3,16,17}. Από έξω προς τα έσω είναι οι: επιπολής περισπώμενη λαγόνια φλέβα (superficial circumflex iliac vein), επιπολής επιγαστρία φλέβα (superficial epigastric vein) και επιπολής έξω αιδοϊκή φλέβα (superficial external pudental vein). Μπορεί να παρατηρηθεί πάντως μεγάλη ποικιλία στη μορφολογία της σαφηνομηριαίας συμβολής και στην εκβολή των παραπάνω φλεβών (π.χ. διφυή στελέχη, εκβολή μιας από τις παραπάνω φλέβες στο εν τω βάθει σύστημα, κλπ), η οποία προκαλεί δυσκολίες στη σαφηνεκτομή, ή υποτροπές μετά από αυτήν^{17,23}.

Κλάδοι στον μηρό

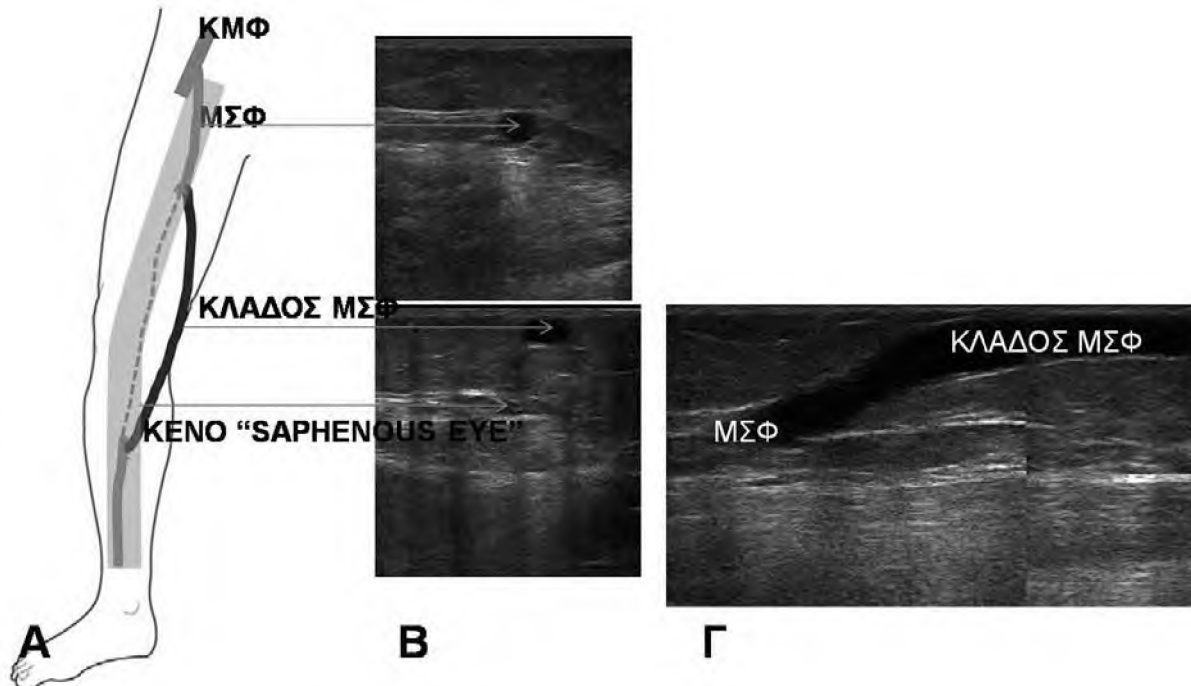
Πέντε είναι οι κύριοι κλάδοι της ΜΣΦ στον μηρό (εικόνα 8Α)^{1-4,16,17}: Πρόσθια επικουρική σαφηνής φλέβα (ΠΕΣΦ, anterior accessory saphenous vein), οπίσθια επικουρική σαφηνής φλέβα (ΟΕΣΦ, posterior accessory saphenous vein), επιπολής επικουρική σαφηνής φλέβα (ΕΕΣΦ, superficial accessory saphenous vein), πρόσθια περισπώμενη φλέβα του μηρού (ΠΠΦΜ, anterior thigh circumflex vein) και οπίσθια περισπώμενη φλέβα του μηρού (ΟΠΦΜ, posterior thigh circumflex vein). Οι επικουρικοί κλάδοι της ΜΣΦ πορεύονται σε σχετικά ευθεία πορεία και παράλληλα προς το στέλεχος της ΜΣΦ, είτε προσθίως και επί τα εκτός

της ΜΣΦ (ΠΕΣΦ), είτε οπισθίως και επί τα εντός της ΜΣΦ (ΟΕΣΦ), είτε επιπολής της ΜΣΦ (ΕΕΣΦ). Οι περισπώμενοι κλάδοι αντιθέτως, έχουν λοξή πορεία στον μηρό, μπροστά, ή πίσω από το στέλεχος της ΜΣΦ. Η ΠΕΣΦ ενώνεται με την ΠΠΦΜ για να καταλήξει στο αρχικό τμήμα της ΜΣΦ, εγγύς (ή μερικές φορές άπω) της προ-τελικής βαλβίδας. Με παρόμοιο τρόπο, αλλά ελαφρώς περιφερικότερα, εκβάλλουν στη ΜΣΦ οι αντίστοιχοι οπίσθιοι κλάδοι (ΟΕΣΦ και ΟΠΦΜ). Οι κλάδοι της ΜΣΦ στον μηρό έχουν σημαντικές αναστομώσεις με τις άλλες ομάδες επιπολής φλεβών (της έξω και οπίσθιας επιφάνειας του κάτω άκρου) όπως θα περιγραφεί παρακάτω.

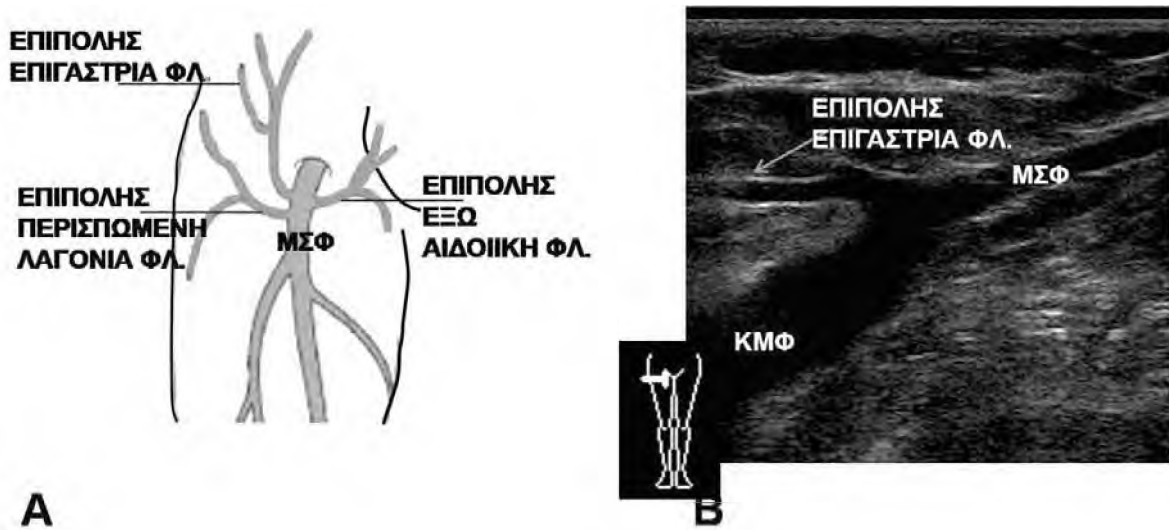
Η ΠΕΣΦ είναι ο κυριότερος κλάδος της ΜΣΦ στον μηρό^{14,17,24}. Απαντά σε 18-53.5% των σκελών. Σε αντίθεση με τους περισσότερους κλάδους της ΜΣΦ, πορεύεται, τουλάχιστον κατά το αρχικό της τμήμα, σε ένα δικό της διαμέρισμα (παρόμοιο με το διαμέρισμα της σαφηνούς), μεταξύ της ΜΠ και μιας λεπτότερης επιπολής περιτονίας, που είναι αντίστοιχη της ΣΠ²⁵. Έτσι, σε εγκάρσια υπερηχογραφική τομή στο άνω τριτημόριο του μηρού και προς τα έσω, μπορεί να παρατηρηθούν δύο «μάτια σαφηνούς», εκ των οποίων

το ένα ανήκει στην ΜΣΦ και το άλλο στην ΠΕΣΦ. Η τελευταία διακρίνεται από τη ΜΣΦ, γιατί πορεύεται προσθίως και επί τα εκτός της ΜΣΦ. Επίσης, η ΠΕΣΦ πορεύεται παράλληλα με τα μηριαία αγγεία (alignment sign -εικόνα 8 Β,Γ). Η ΠΕΣΦ αποτελεί συχνή εντόπιση κιρσών, είτε μεμονωμένα, είτε με συνυπάρχοντες κιρσούς στο στέλεχος της ΜΣΦ. Οι άλλες επικουρικές σαφηνείς φλέβες απαντούν σπανιότερα από την ΠΕΣΦ και η σχέση τους με τη ΜΣΦ είναι λιγότερη σταθερή.

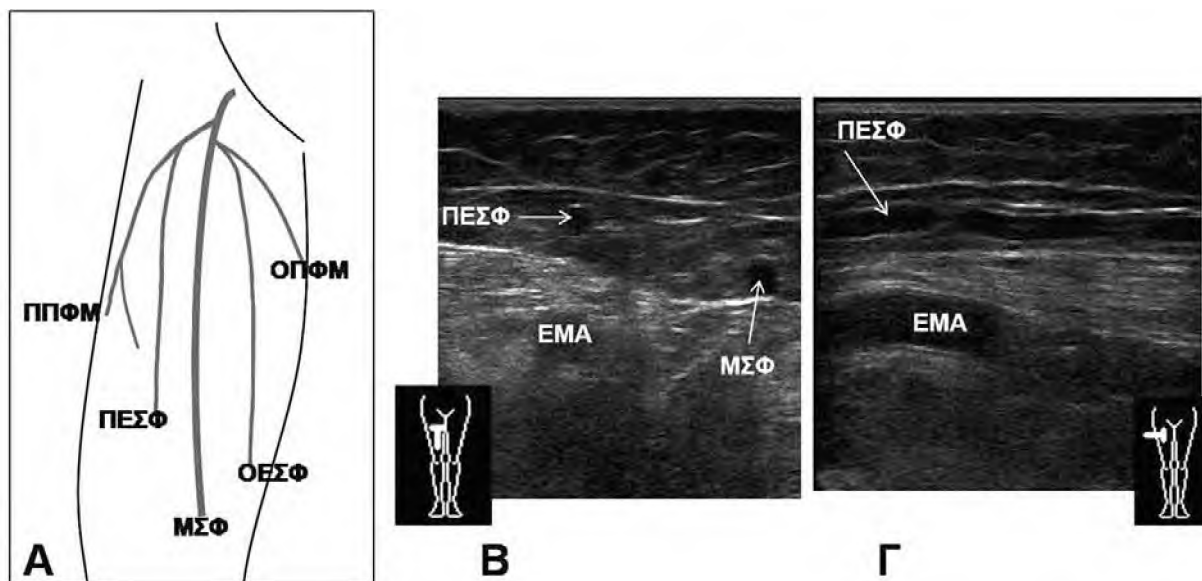
Πολύ συχνά, μεταξύ της ΠΕΣΦ και της ΜΣΦ, εκεί όπου η πρώτη εκβάλλει στη δεύτερη, παρατηρείται ένας λεμφαδένας^{3,26}. Φλέβες αυτού του λεμφαδένα, διατρέχουν το παρέγχυμά του και αναστομώνονται με τη ΜΣΦ, ή με κάποιον από τους κλάδους της. Σε περίπτωση ανεπάρκειας της ΜΣΦ, η παλίνδρομη ροή μπορεί να μεταφερθεί σε αυτές τις λεμφαδενικές φλέβες, οι οποίες διατείνονται και απεικονίζονται σαν ανηχοϊκοί, στρογγύλοι ή ελικοειδείς σχηματισμοί εντός του λεμφαδένα (εικόνα 9). Αντιστρόφως, ανεπάρκεια των λεμφαδενικών φλεβών μπορεί να μεταφερθεί στη μείζονα σαφηνή, ή τους κλάδους της, ή να προκαλέσει υποτροπές μετά από σαφηνεκτομή.



Εικόνα 6: Απλασία τμήματος της μείζονος σαφηνούς (ΜΣΦ). Α: σχηματικά, Β: εγκάρσιες υπερηχογραφικές τομές άνωθεν της θέσης της απλασίας και στη θέση αυτής. Γ: επιμήκης υπερηχογραφική τομή στη θέση της απλασίας. Ο φλεβικός κλάδος που αντικαθιστά το απλαστικό τμήμα της ΜΣΦ πορεύεται σαφώς πιο επιφανειακά από τη ΜΣΦ και εκτός του διαμερίσματός της.



Εικόνα 7: Κλάδοι της μείζονος σαφηνούς (ΜΣΦ) στη βουβωνική χώρα. Α: σχηματικά, Β: επιμήκης υπερηχογραφική τομή αντιστοίχως της έκφυσης της επιπολής επιγάστριας φλέβας. ΚΜΦ: κοινή μηριαία φλέβα



Εικόνα 8: Κλάδοι της μείζονος σαφηνούς (ΜΣΦ) στον μηρό: Α: σχηματικά, Β: εγκάρσια υπερηχογραφική τομή αντιστοίχως του εγγύς τμήματος της πρόσθιας επικουρικής σαφηνούς φλέβας (ΠΕΣΦ) και Γ: επιμήκης υπερηχογραφική τομή στην ίδια θέση. Παρατηρείται η παράλληλη πορεία της ΠΕΣΦ με την επιπολής μηριαία αρτηρία, καθώς και η εντόπιση της σε διαμέρισμα αντίστοιχο με το διαμέρισμα της σαφηνούς. Για τα ονόματα των υπόλοιπων κλάδων, βλ. κείμενο.

Κλάδοι στην κνήμη

Αυτοί είναι η πρόσθια και οπίσθια επικουρική σαφηνής φλέβα της κνήμης, με αντίστοιχες πορείες σε σχέση με το στέλεχος της ΜΣΦ^{1-4,16,17}. Η οπίσθια επικουρική σαφηνής φλέβα επικοινωνεί με τις οπίσθιες κνημιαίες φλέβες, μέσω των οπίσθιων κνημιαίων διαπιπραινουσών φλεβών. Η χειρουργική αντιμετώπιση αυτών των διαπιπραινουσών είναι τεχνικά πιο δυσχερής από τις υπόλοιπες⁴. Συχνά, κίρσοι που εντοπίζονται στην έσω επιφάνεια της κνήμης οφείλονται σε ανεπάρκεια της οπίσθιας επικουρικής σαφηνούς φλέβας της κνήμης και όχι του στελέχους της ΜΣΦ.

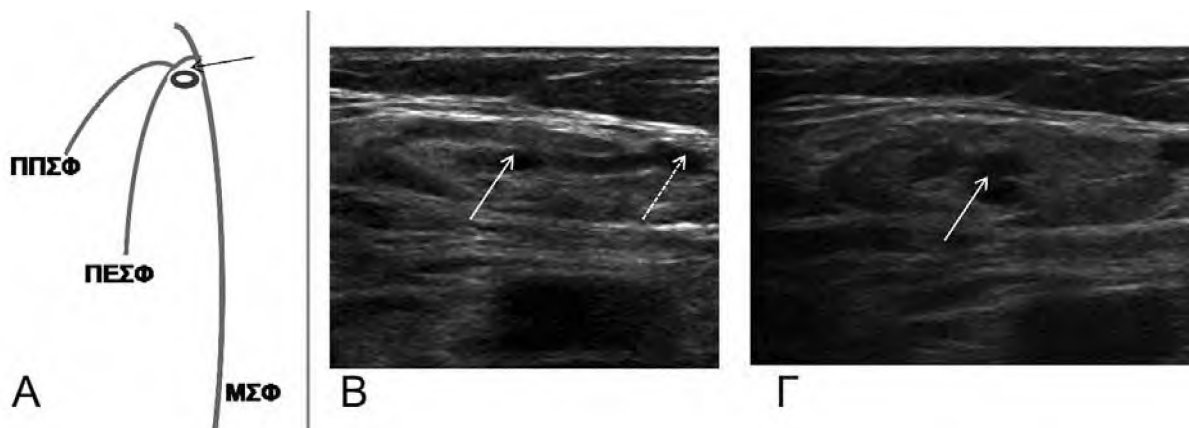
ΕΠΙΠΟΛΗΣ ΦΛΕΒΕΣ ΤΗΣ ΕΞΩ ΕΠΙΦΑΝΕΙΑΣ ΤΟΥ ΚΑΤΩ ΑΚΡΟΥ (ΕΞΩ ΦΛΕΒΙΚΟ ΣΥΣΤΗΜΑ, LATERAL VENOUS SYSTEM)

Πρόκειται για μια μικρή ομάδα σχετικά λεπτών, επιφανειακών φλεβών, οι οποίες αποτελούν υπόλειμμα της εμβρυϊκής έξω επιχειλίας φλέβας (vena marginalis lateralis)¹⁻³. Επικοινωνούν με το σύστημα της ΜΣΦ, μέσω της πρόσθιας περισπώμενης φλέβας του μηρού και της οπίσθιας επικουρικής φλέβας του μηρού. Επικοινωνούν επίσης με τις εν τω βάθει φλέβες του μηρού, μέσω διαπιπραινουσών της έξω επιφανείας του μηρού και της κνήμης (εικόνα 10). Έτσι, ανεπάρκεια από τις δύο αυτές πηγές (σύστημα ΜΣΦ και εν τω βάθει φλέβες του μηρού) μπορεί να μεταφερθεί στις φλέβες της έξω επιφανείας του σκέλους και να προκαλέσει

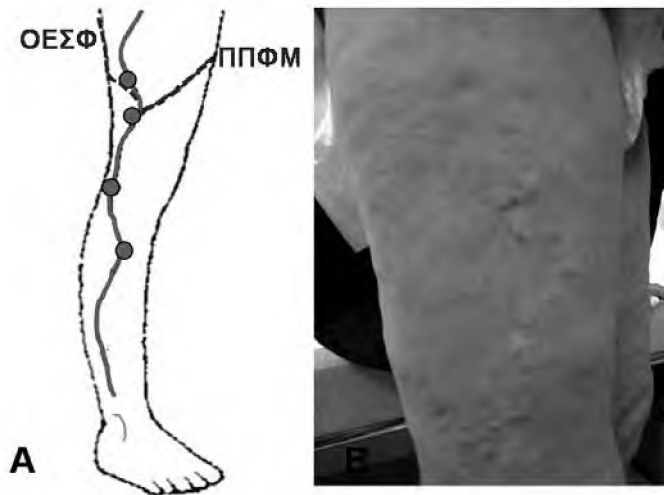
πλευραγγειεκτασίες, ή μικρούς κίρσους. Εκσεσημασμένη διάταση του έξω φλεβικού συστήματος παρατηρείται στο σύνδρομο Klippel-Trenaunay²⁷.

ΕΠΙΠΟΛΗΣ ΦΛΕΒΕΣ ΤΗΣ ΟΠΙΣΘΙΑΣ ΕΠΙΦΑΝΕΙΑΣ ΤΟΥ ΚΑΤΩ ΑΚΡΟΥ

Η ελάσσων σαφηνής φλέβα (ΕΣΦ, small saphenous vein) είναι το κύριο στέλεχος των επιπολής φλεβών της οπίσθιας επιφάνειας του σκέλους^{1-5,16,17}. Αρχίζει όπισθεν του έξω σφυρού, σαν συνέχεια της έξω επιχειλίας φλέβας του άκρου ποδός, και ανέρχεται, αρχικά επί τα εκτός του Αχιλλείου τένοντα και στη συνέχεια ανάμεσα στην έξω και την έσω κεφαλή του γαστροκνημίου μυός (εικόνα 11Α). Το ραπτικό νεύρο πορεύεται αμέσως επί τα εκτός της ΕΣΦ. Η ΕΣΦ πορεύεται σε ένα διαμέρισμα ανάλογο του διαμερίσματος της ΜΣΦ, δηλαδή αμέσως πάνω από τη ΜΠ που καλύπτει τον γαστροκνήμιο μυ και κάτω από μία επιπολής περιτονία, παρόμοια με τη ΣΠ²⁸. Σύμφωνα με την τυπική ανατομική κατάληξή της, η ΕΣΦ διαπερνά τη ΜΠ στο ύψος του ιγνυακού βόθρου, καταδύεται σε αυτόν και εκβάλλει στην ιγνυακή φλέβα. Στη σαφηνοϊγνυακή συμβολή (αντίστοιχα με τη σαφηνομηριαία συμβολή), υπάρχει πολύ συχνά (94%) μια τελική βαλβίδα, περί το 1 εκ. πριν την εκβολή της ΕΣΦ στην ιγνυακή φλέβα, και μια δεύτερη βαλβίδα (65%), περί τα 5 εκ. περιφερικότερα²⁹. Η ΕΣΦ έχει περίπου τον μισό αριθμό βαλβίδων (7-10) και περίπου τη μισή διάμετρο (3 χιλ.) σε σχέση με τη ΜΣΦ.



Εικόνα 9: Λεμφαδένας στο σημείο συμβολής πρόσθιας επικουρικής σαφηνούς φλέβας (ΠΕΣΦ) και μείζονος σαφηνούς (ΜΣΦ). Α: σχηματικά (το βέλος υποδεικνύει τον λεμφαδένα). Β: υπερηχογραφική τομή του λεμφαδένα αναδεικνύει την πορεία της φλέβας του λεμφαδένα (βέλος) και την εκβολή της σε κλάδο του επιπολής δικτύου (διακεκομμένο βέλος). Γ: υπερηχογραφική τομή του λεμφαδένα αναδεικνύει διάταση της φλέβας του λεμφαδένα (βέλος), λόγω μετάδοσης σε αυτήν της ανεπάρκειας παρακείμενων επιπολής φλεβικών κλάδων.



Εικόνα 10: Το φλεβικό σύστημα της έξω επιφάνειας του σκέλους. Α: Σχηματικά. Οι γραμμές αντιστοιχούν στην πορεία των κυρίων κλάδων του συστήματος αυτού. Οι κλάδοι αυτοί επικοινωνούν με το σύστημα της μείζονος σαφηνούς (μέσω της ΟΕΣΦ, ΠΠΦΜ) και με διαπυραίνουσες φλέβες της έξω επιφάνειας του σκέλους (κύκλοι). Β: Κλινική περίπτωση μικρών κίρσοειδών διευρύνσεων των φλεβών της έξω επιφάνειας του σκέλους.

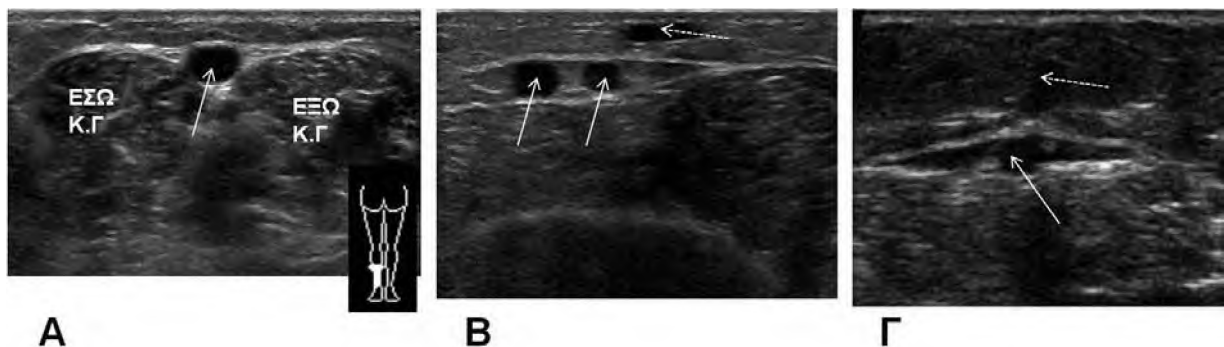
Παραλλαγές και κλάδοι

Ορίζονται με τρόπο ανάλογο με όσα αναφέρθηκαν παραπάνω για τη ΜΣΦ (εικόνα 11 Β,Γ). Στον διπλασιασμό της ελάσσονος σαφηνούς παρατηρούνται δύο φλέβες πορευόμενες παράλληλα, εντός του διαμερίσματος της ελάσσονος σαφηνούς. Οι κλάδοι της ελάσσονος σαφηνούς πορεύονται πιο επιφανειακά, εκτός του διαμερίσματος αυτού. Συχνά παρατηρείται η επιπολής επικουρική ελάσσων σαφηνής (superficial accessory of the small saphenous vein), καθώς και ένας κλάδος που πορεύεται λοξά στην οπίσθια-έσω επιφάνεια της κνήμης και εκβάλλει στην ελάσσονα σαφηνή¹⁻⁴.

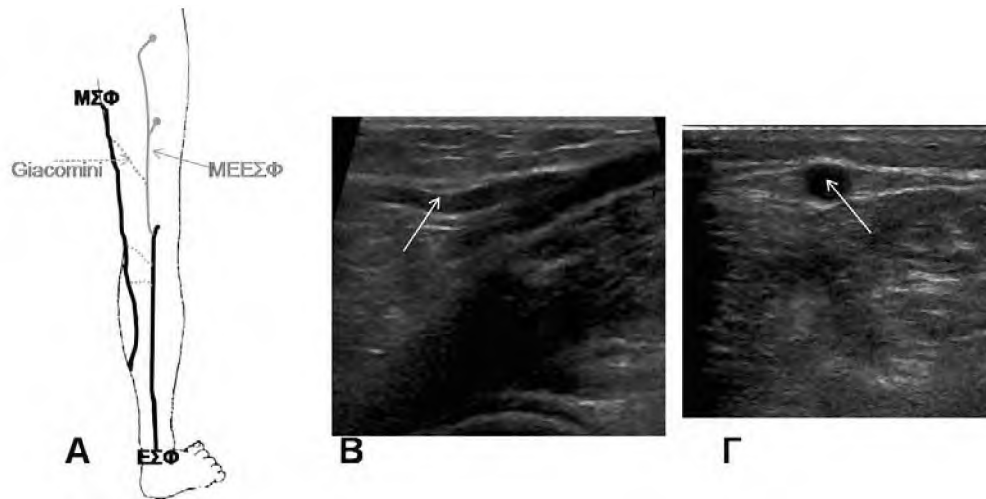
Μηριαία επέκταση της ελάσσονος σαφηνούς-ΜΕΕΣΦ ή κεφαλική επέκταση της ελάσσονος

σαφηνούς (Thigh/Cranial extension of the small saphenous vein)

Αυτή παρατηρείται πολύ συχνά (72-95%)³⁰⁻³². Συνιστά τη συνέχεια της ΕΣΦ στην οπίσθια επιφάνεια του μηρού και πορεύεται μεταξύ του ημιμεμβρανώδους και δικεφάλου μηριαίου μυός, σε ένα διαμέρισμα ανάλογο με αυτό της μείζονος και ελάσσονος σαφηνούς (εικόνα 12). Προς τα άνω η ΜΕΕΣΦ μπορεί να καταλήγει στις εν τω βάθει φλέβες του μηρού (μέσω διαπυραίνουσών), στις φλέβες της γλουτιαίας χώρας, ή να αναλύεται σε μία ή περισσότερες επιφανειακές ή διαπυραίνουσες φλέβες. Μπορεί τέλος η ΜΕΕΣΦ να αναστομώνεται με την οπίσθια περισπώμενη φλέβα του μηρού (κλάδο της ΜΣΦ) και τότε ονομάζεται φλέβα του Giacomini.



Εικόνα 11: Υπερηχογραφική απεικόνιση της ελάσσονος σαφηνούς φλέβας (ΕΣΦ). Α: εγκάρσια τομή στο άνω τριτημόριο της γαστροκνημίας, δείχνει την πορεία της ΕΣΦ μεταξύ της έξω και έσω κεφαλής του γαστροκνημίου μυός (ΚΓ). Β: εγκάρσια τομή σε παραπλήσιο επίπεδο (άλλος ασθενής) αναδεικνύει διπλασιασμό της ΕΣΦ, με δύο στελέχη (βέλη) εντός του διαμερίσματος της, ενώ ο κλάδος της ΕΣΦ (διακεκομμένο βέλος), πορεύεται σε πιο επιφανειακή θέση. Γ: εγκάρσια τομή σε άλλον ασθενή αναδεικνύει την επιπολής επικουρική ελάσσονα σαφηνή (διακεκομμένο βέλος) και τη θέση της εκτός του διαμερίσματος της ΕΣΦ (βέλος).



Εικόνα 12: Μηριαία επέκταση της ελάσσονος σαφηνούς φλέβας (ΜΕΕΣΦ). Α: Σχηματικά. Διακρίνονται επίσης, η πορεία της μείζονος (ΜΣΦ) και ελάσσονος σαφηνούς φλέβας (ΕΣΦ), και οι αναστομωτικές φλέβες (διακεκομμένες γραμμές). Β: επιμήκης υπερηχογραφική τομή αντιστοίχως της έκφυσης της ΜΕΕΣΦ (βέλος) από την ΕΣΦ. Γ: εγκάρσια υπερηχογραφική τομή της ΜΕΕΣΦ (βέλος) στο κάτω τριτημόριο του μηρού, που αναδεικνύει την πορεία της σε ένα διαμέρισμα αντίστοιχο με αυτό της σαφηνούς.

Ανατομία της εκβολής της ΕΣΦ στο εν τω βάθει φλεβικό σύστημα

Η απόληξη της ΕΣΦ στο εν τω βάθει σύστημα παρουσιάζει πολύ μεγαλύτερη ποικιλομορφία από την αντίστοιχη εκβολή της ΜΣΦ. Σύμφωνα με ανατομικές μελέτες, που επιβεβαιώθηκαν υπερηχογραφικά^{6,29-33} υπάρχουν οι εξής εκδοχές: α) «Τυπική» εκβολή της ΕΣΦ στην ιγνυακή φλέβα, στον ιγνυακό βόθρο, 0-7 εκ. (κατ' άλλους 0-5 εκ.) άνωθεν της δερματικής πτυχής της ιγνύος. Παρατηρείται στο 52-75% των σκελών, και μπορεί να συνδυάζεται με ΜΕΕΣΦ ή με φλέβα του Giacominini. β) «Υψηλή» εκβολή της ΕΣΦ, πάνω από 7 εκ. από τη δερματική πτυχή της ιγνύος, οπότε η ΕΣΦ εκβάλλει στη μηριαία φλέβα (μέσω της ΜΕΕΣΦ), ή στη ΜΣΦ (μέσω φλέβας του Giacominini) ή και στις δύο αυτές φλέβες. Υπάρχει στο 17-46% των σκελών. γ) «Χαμηλή» εκβολή της ΕΣΦ, κάτωθεν της δερματικής πτυχής της ιγνύος. Τότε η ΕΣΦ εκβάλλει στο κάτωθεν του γόνατος τμήμα της ΜΣΦ, ή στις φλέβες της γαστροκνημίας (εν τω βάθει φλέβες). Είναι η λιγότερο συχνή παραλλαγή (1-10%). Η ακριβής θέση της εκβολής της ΕΣΦ στο εν τω βάθει σύστημα (ή στη ΜΣΦ) αποτελεί πολύ βασική πληροφορία, όταν σχεδιάζεται χειρουργική αντιμετώπιση της ανεπάρκειας της ΕΣΦ. Επίσης, η «χαμηλή» εκβολή της ΕΣΦ φαίνεται ότι συνοδεύεται συχνότερα από ανεπάρκεια σε σύγκριση με την τυπική ή υψηλή εκβολή³⁴.

ΑΝΑΣΤΟΜΩΤΙΚΕΣ ΦΛΕΒΕΣ (COMMUNICATING VEINS)

Εξασφαλίζουν την επικοινωνία μεταξύ των υπολοίπων επιπολής φλεβών, και ουσιαστικά μεταξύ του συστήματος της ΜΣΦ με αυτό της ΕΣΦ^{1-3,17} (intersaphenous veins). Στις αναστομωτικές φλέβες ανήκει η φλέβα του Giacominini και μερικά ακόμη φλεβικά στελέχη τα οποία διασχίζουν λοξά την οπίσθια επιφάνεια του γόνατος, εκεί όπου τα στελέχη της ΜΣΦ και της ΕΣΦ βρίσκονται σε μικρή απόσταση μεταξύ τους (εικόνα 12). Ανάλογα με το ποιο σύστημα ανεπάρκει, οι αναστομωτικές φλέβες μπορεί να μεταδώσουν ανεπάρκεια από τη ΜΣΦ στην ΕΣΦ, ή αντιστρόφως.

ABSTRACT

Moschouris H, Papadaki MG. **Basic anatomy of the superficial venous system of the lower extremity with ultrasonographic correlation**

Superficial veins of the lower extremity are topographically divided into: 1) Veins of the medial aspect of the extremity (great saphenous vein and branches). 2) Veins of the lateral aspect of the extremity. 3) Veins of the posterior aspect of the extremity (small saphenous vein and branches) and, 4) Communicating veins. Superficial veins lie above the muscular fascia, deep veins lie below the muscular fascia and perforating

veins run through the muscular fascia and connect deep and superficial veins. A thinner fascial plane, the saphenous fascia, covers the saphenous trunks and separates them from their branches. B-mode ultrasonography provides real time, high resolution imaging of the veins of the lower extremity and of their variants. Pulsed-wave and color Doppler provide hemodynamic information for the diagnosis and grading of venous insufficiency. Thorough knowledge of the anatomy of superficial lower limb veins and expertise in ultrasonographic study of these veins are prerequisites for the diagnosis and interventional treatment of venous insufficiency of the lower extremity.

Keywords: *superficial veins, lower extremity, ultrasonography*

Radiology department, General Hospital "Tzanio", Piraeus, Greece

ΒΙΒΛΙΟΓΡΑΦΙΑ

- Caggiati A, Bergan JJ, Gloviczki P, Jantet G, Wendell-Smith CP, Partsch H; International Interdisciplinary Consensus Committee on Venous Anatomical Terminology. Nomenclature of the veins of the lower limbs: an international interdisciplinary consensus statement. *J Vasc Surg.* 2002; 36:416-22.
- Cavezzi A, Labropoulos N, Partsch H, et al. Duplex ultrasound investigation of the veins in chronic venous disease of the lower limbs--UIP consensus document. Part II. Anatomy. *Eur J Vasc Endovasc Surg.* 2006; 31:288-99.
- Ouzkurt L. Ultrasonographic anatomy of the lower extremity superficial veins. *Diagn Interv Radiol.* 2012;18:423-30.
- Meissner MH. Lower extremity venous anatomy. *Semin Intervent Radiol.* 2005;22:147-56.
- Kachlik D, Pechacek V, Baca V, Musil V. The superficial venous system of the lower extremity: new nomenclature. *Phlebology.* 2010; 25:113-23.
- de Oliveira A, Vidal EA, Franna GJ, Toregiani J, Ribas Timi JR, Rocha Moreira RC. Anatomic variation study of small saphenous vein termination using color Doppler ultrasound. *J Vasc Br* 2004; 3:223-30.
- Min RJ, Khilnani NM, Golia P. Duplex ultrasound evaluation of lower extremity venous insufficiency. *J Vasc Interv Radiol* 2003; 14:1233-1241.
- Coleridge-Smith P, Labropoulos N, Partsch H, Myers K, Nicolaidis A, Cavezzi A. Duplex ultrasound investigation of the veins in chronic venous disease of the lower limbs--UIP consensus document. Part I. Basic principles. *Eur J Vasc Endovasc Surg.* 2006;31:83-92.
- Caggiati A. The nomenclature of the veins of the lower limbs, based on their planar anatomy and fascial relationships. *Acta Chir Belg.* 2004;104:272-5.
- Caggiati A Fascial relationships of the long saphenous vein. *Circulation.* 1999;100:2547-9.
- Caggiati A. The saphenous venous compartments. *Surg Radiol Anat.* 1999;21:29-34.
- Caggiati A. The "interfascial" veins of the lower limbs. *Ital J Anat Embryol.* 2005;110:97-102.
- Caggiati A, Bergan JJ, Gloviczki P, Eklof B, Allegra C, Partsch H; International Interdisciplinary Consensus Committee on Venous Anatomical Terminology. Nomenclature of the veins of the lower limb: extensions, refinements, and clinical application. *J Vasc Surg.* 2005;41:719-24.
- Bundens WP, Bergan JJ, Halasz NA, et al. The superficial femoral vein: a potentially lethal misnomer. *JAMA* 1995; 274:1296-1298.
- Smith TP. The superficial femoral vein (letter to the editor-response). *Radiology* 2003; 229, 604-606.
- Sobotta J. Άτλας Ανατομικής του Ανθρώπου. Αθήνα: Γ. Παρισίδης, 1983;270-274, 309-310.
- Bergan J. *The Vein Book.* London: Elsevier, 2007;20-24,39,40,173-178.
- D. Möhlberger, L. Morandini, E. Brenner. Frequency and exact position of valves in the saphenofemoral junction. *Phlebologie* 2007;36: 3-7.
- Ricci S, Cavezzi A. Echo-anatomy of long saphenous vein in the knee region: proposal for a classification in five anatomical patterns. *Phlebology* 2002; 16:111-116.
- Kockaert M, de Roos KP, van Dijk L, Nijsten T, Neumann M. Duplication of the great saphenous vein: a definition problem and implications for therapy. *Dermatol Surg.* 2012;38:77-82.
- Caggiati A, Ricci S. The caliber of the human long saphenous vein and its congenital variations. *Ann Anat.* 2000;182:195-201.
- Caggiati A, Mendoza E. Segmental hypoplasia of the great saphenous vein and varicose disease. *Eur J Vasc Endovasc Surg.* 2004;28:257-61.
- Chun MH, Han SH, Chung JW, et al. Anatomical observation on draining patterns of saphenous tributaries in Korean adults. *J Korean Med Sci.* 1992;7:25-33.
- Kurkuoglu A, Peker T, Gulekon N. Anatomical, radiological and histological investigation of the great and small saphenous veins. *Saudi Med J.* 2008;29:672-7.
- Caggiati A. Fascial relations and structure of the tributaries of the saphenous veins. *Surg Radiol Anat.* 2000;22:191-6.
- Romualdo AP, de Moraes Bastos R, Cappucci A et al. Lymph node veins: a little-known cause of varicose veins. *J Vasc Bras.* 2008;7:364-369.
- Rojas Martinez R, Puech-Levo P, Guimardes PM, Netto BM. Persistence of the embryonic lateral marginal vein: report of two cases. *Rev Hosp Clin Fac Med Sao Paulo.* 2001;56:159-62.
- Caggiati A. Fascial relationships of the short saphenous vein. *J Vasc Surg.* 2001;34:241-6.
- Schweighofer G, Möhlberger D, Brenner E. The anatomy of the small saphenous vein: fascial and neural relations, saphenofemoral junction, and valves. *J Vasc Surg.* 2010;51:982-9.
- Georgiev M, Myers KA, Belcaro G. The thigh extension of the lesser saphenous vein: from Giacomini's observations to ultrasound scan imaging. *J Vasc Surg.* 2003;37:558-63.
- Romualdo AP, de Moraes Bastos R, Fatio M, et al. Cranial extension of the small saphenous vein: when caudal flow is normal. *Vasc Bras.* 2009;8:166-170.
- Delis KT, Knaggs AL, Khodabakhsh P. Prevalence, anatomic patterns, valvular competence, and clinical significance of the Giacomini vein. *J Vasc Surg.* 2004;40:1174-83.
- Kosinski C. Observations on the Superficial Venous System of the Lower Extremity. *J Anat.* 1926 ;60:131-42.
- Creton D. Saphenopopliteal junctions are significantly lower when incompetent. Embryological hypothesis and surgical implications. *Phlebology* 2005;48:347-54.